FACULDADE DE ENFERMAGEM NOVA ESPERANÇA
CURSO DE BACHARELADO EM MEDICINA VETERINÁRIA

DANIEL ANDRADE DE SOUZA

TUMOR OVARIANO DE CÉLULAS DA GRANULOSA EM ÉGUA QUARTO DE MILHA: RELATO DE CASO

JOÃO PESSOA
2022

DANIEL ANDRADE DE SOUZA

TUMOR OVARIANO DE CÉLULAS DA GRANULOSA EM ÉGUA QUARTO DE MILHA: RELATO DE CASO

Trabalho de Conclusão de Curso (TCC), apresentado à Coordenação do Curso de Graduação em Medicina Veterinária da Faculdade de Enfermagem Nova Esperança como exigência parcial para obtenção do título de Bacharel em Medicina Veterinária

Orientador: Prof. Me. Rodrigo Barbosa Palmeira

JOÃO PESSOA
2022

S714t Souza, Daniel Andrade de

Tumor ovariano de células granulosas em égua Quarto de Milha: relato de caso / Daniel Andrade de Souza. – João Pessoa, 2022.

19f.; il.

Orientador: Profº. M. Rodrigo Barbosa Palmeira.

Trabalho de Conclusão de Curso (Graduação em Medicina Veterinária) – Faculdade Nova Esperança - FACENE

DANIEL ANDRADE DE SOUZA

TUMOR OVARIANO DE CÉLULAS DA GRANULOSA EM ÉGUA QUARTO DE MILHA: RELATO DE CASO

Trabalho de Conclusão Curso - TCC apresentado pelo aluno(a) _____ do Curso de Bacharelado em Medicina Veterinária, tendo obtido o conceito _____, conforme a apreciação da Banca Examinadora.

João Pessoa, ____ de _____ de _____.

BANCA EXAMINADORA

_____

Prof. Me. Rodrigo Barbosa Palmeira
Orientador - FACENE

_____

Prof. Me. João Pedro Borges Barbosa
Professor - FACENE

_____

Prof. Me. Marcel Bezerra de Lacerda
Professor - FACENE

AGRADECIMENTOS

Agradeço primeiramente a Deus, que é o responsável por todas as minhas conquistas, inclusive a realização desse trabalho e a conclusão do meu curso. Agradeço também aos meus pais, Silvio e Ana Paula, por todo amor, apoio, dedicação, paciência e compreensão durante esses cinco anos de graduação. A minha namorada, Paula, que me apoiou e me incentivou em todos os desafios vividos até aqui. A minha amiga e professora Iara Nóbrega, por ter concedido autorização para estudar o caso clínico relatado e por toda colaboração efetiva na construção deste trabalho.

Agradecer ao coordenador do curso de Medicina Veterinária da Faculdade Nova Esperança, Professor Atticus, por toda disponibilidade e atenção e também a todos os professores e funcionários da instituição que tornaram essa formação possível, em especial ao professor Rodrigo Palmeira, pela orientação no presente trabalho.

RESUMO

O presente trabalho tem por objetivo descrever um relato de caso sobre tumor das células da granulosa em uma fêmea da espécie equina e avaliar evolução e estadiamento de um tumor das células da granulosa, analisar as alterações clínicas do paciente os exames ultrassonográficos e as dosagens séricas hormonais e abordar a possibilidade de cirurgia conservadora, terapêutica e histopatológico do ovário acometido. A metodologia utilizada foi a pesquisa explicativa do tipo estudo de caso. O estudo foi realizado por meio de um caso clínico de uma égua, da raça quarto de milha que teve acompanhamento de um médico veterinário e apresentou alterações no seu sistema reprodutor. Foi realizado o acompanhamento do ciclo estral da paciente. O presente estudo foi realizado em um haras no município de Conde, Paraíba, Brasil. O tumor das células da granulosa é uma neoplasia ovariana de relevante importância entre as afecções reprodutivas, em razão de existirem relatos em todas as raças e faixas etárias de éguas acometidas, incluindo as recém-nascidas, entretanto possui maior recorrência em éguas com idade entre cinco a dez anos.

Palavras chaves: Tumor das células da granulosa. Equinos. Fêmea. Neoplasia ovariana.

ABSTRACT

The present work aims to describe a case report on a granulosa cell tumor in a female of the equine species and to evaluate the evolution and staging of a granulosa cell tumor, to contemplate the patient's clinical changes, ultrasound examinations and serum hormonal dosages. And address the possibility of conservative, therapeutic and histopathological surgery for the affected ovary. The methodology used was the explanatory research of the case study type. The study was carried out through a clinical case of a quarter-mile mare that was monitored by a veterinarian and presented alterations in her reproductive system. The patient's estrous cycle was monitored. The present study was carried out in a stud farm in the municipality of Conde, Paraíba, Brazil. Granulosa cell tumor is an ovarian neoplasm of relevant importance among reproductive disorders, as there are reports in all breeds and age groups of affected mares, including newborns, however it has greater recurrence in mares aged five to ten years.

Keywords: Granulosa cell tumor. Horses. Female. Ovarian neoplasm.

LISTA DE FIGURAS

Figura 1 – Imagem ultrassonográfica do ovário direito apresentando aspecto trabeculado e medindo > 66 mm.....	12
Figura 2 - Imagem do tumor das células da granulosa no ovário direito após realização da ovariectomia.....	13

LISTA DE ABREVIATURAS E SIGLAS

PG: Picogramas

ML: Mililitro

DL: Decilitro

NG: Nanogramas

HCG: Hormônio Gonadotrofina Coriônica Humana

FSH: Hormônio Folículo Estimulante

SUMÁRIO

1. INTRODUÇÃO	09
2 REVISÃO DA LITERATURA.....	10
2.1 Etiopatogenia.....	10
2.2 Sinais Clínicos.....	10
2.3 Diagnostico.....	11
2.4 Tratamento.....	12
3 RELATO DE CASO.....	13
4 DISCUSSÃO.....	15
5 CONSIDERAÇÕES FINAIS.....	17
REFERÊNCIAS.....	18

1 INTRODUÇÃO

Com atuação em inúmeras atividades, sejam elas relacionadas ao trabalho, produção, esporte e lazer, o cavalo tem ocupado uma posição de destaque. Devido a isso, não se pode deixar de mencionar a capacidade econômica/financeira que a criação e exploração desses animais proporciona ao mercado agropecuário (CARVALHO, 2020).

A equideocultura vem movimentando grande parte do mercado agropecuário com o auxílio da reprodução equina, área esta que vem sendo aprimorada ao longo dos anos e viabilizando o desenvolvimento de novas biotecnologias, tornando possível um melhor aproveitamento dos animais, intensificando o aperfeiçoamento das raças e seus cruzamentos, ampliando o total de produtos obtidos ao ano e proporcionando animais de genética superior (RODRIGUES *et al*., 2017).

A fêmea equina possui o ciclo estral dividido em duas fases distintas, caracterizando-se como estro e diestro. No estro a fêmea está mais receptiva ao macho, tendo em média 7 dias de duração, mas pode variar entre 2 a 12 dias, ocorrendo ao final desse período, a ovulação. No diestro a fêmea não está mais receptiva ao macho e este possui duração média de 14 dias (MAIA *et al*., 2020).

O sistema reprodutor da égua é composto por vulva, vestíbulo, vagina, cérvix, corpo uterino, cornos uterinos, tuba uterina e ovários (FEITOSA, 2014) e o mesmo pode ser acometido por diversas afecções com causas variadas, que podem trazer problemas de fertilidade e subfertilidade, entre essas afecções podemos citar a endometrite, a leptospirose, os cistos uterinos, as neoplasias ovarianas, entre outras.

As neoplasias ovarianas são de extrema importância entre as afecções reprodutivas, pois uma delas, conhecida como tumor das células da granulosa, possui relatos em todas as raças e faixas etárias de éguas acometidas, inclusive recém-nascidas, mas sua predisposição é maior em fêmeas com idade entre cinco à dez anos (SCHLAFER; MILLER, 2007).

No presente trabalho nos concentraremos em estudar um caso concreto de uma égua da raça quarto de milha que foi acometida pela neoplasia ovariana denominada de tumor das células da granulosa, que adiante será relatado. O estudo do caso relatado no presente trabalho surgiu mediante a necessidade de analisar os efeitos das neoplasias ovarianas na criação de equinos que estão em atividades reprodutivas e que passam a apresentar alterações cíclicas e comportamentais, gerando aos criadores prejuízos financeiros.

2 REVISÃO DE LITERATURA

2.1 ETIOPATOGENIA

As éguas podem ser acometidas por diversos tipos de tumores ovarianos, entretanto, o tumor de células da granulosa é o mais recorrente. Este referido tumor, em sua maioria, acomete apenas um dos ovários e sua origem está diretamente relacionada aos cordões sexuais e ao estroma ovariano. Na maioria dos casos o diagnóstico apresenta um tumor caracterizado como benigno, não provocando metástase. (PEREIRA *et al*., 2020)

Éguas de todas as raças e de todas as idades podem ser acometidas pelo tumor das células da granulosa, contudo, éguas entre cinco à dez anos estão mais predispostas ao desenvolvimento desta neoplasia. Conforme já mencionado, geralmente esses tumores são classificados como unilaterais, já que em sua maioria, acometem apenas um dos ovários, entretanto, existem casos relatados onde os dois ovários foram acometidos pelo tumor. (MCCUE *et al*., 2006)

2.2 SINAIS CLINICOS

É possível verificar nas éguas acometidas por esse tipo de tumor diversos comportamentos irregulares, que estão relacionados aos hormônios esteroides predominantes, a exemplo de: anestro prolongado, estro contínuo ou intermitente. Algumas éguas também apresentam comportamento agressivo, que está relacionado aos altos níveis de testosterona identificados, podendo ser comparado ao comportamento dos garanhões (NELLY *et al*., 1993; SAMPER et al., 2007).

Na palpação retal das éguas com suspeita de tumor da célula da granulosa é possível verificar o ovário aumentado e a perda de sua anatomia normal (SAMPER *et al*., 2007), já o ovário oposto manifesta-se em tamanho pequeno, firme e inativo, em razão do mecanismo denominado de retroalimentação negativa sobre o hipotálamo e hipófise, que garante uma mudança contrária devido à alteração inicial, ocasionada pelos hormônios secretados por estes tumores. (NELLY *et al*., 1993).

2.3 DIAGNOSTICO

Além da apresentação de um ovário aumentado e o ovário oposto inativo, a aparência ultrassonográfica do ovário acometido por esse tipo de tumor, as alterações comportamentais e os parâmetros endócrinos tornam-se essenciais para o efetivo diagnostico. (NELLY *et al*., 1993).

A aparência ultrassonográfica do tumor das células da granulosa pode variar, em razão de depender da sua estrutura e composição. Quando o tumor se apresenta de maneira sólida, é classificado de acordo com a imagem, apresentando-se ecogênico, já quando se apresenta multicístico, é classificado como heterogêneo, quando esses tumores possuem um único cisto, são classificados como hipóecoicos ou anecóicos. (BLANCHARD et al, 2003).

Também são utilizadas outras técnicas para fins diagnósticos que proporcionam um método sugestivo de diagnóstico uma delas é a dosagem hormonal que é comumente utilizada na rotina veterinária, outras técnicas como a laparoscopia, biopsia, aspiração de massa ovariana, entre outros, são utilizadas apenas esporadicamente quando se tornam estritamente necessárias (BLANCHARD et al, 2003).

As alterações comportamentais observadas em éguas acometidas por esse tipo de tumor, são decorrentes da produção exorbitante de hormônios pelo ovário comprometido. Os hormônios produzidos pelo tumor, geralmente são testosterona, estrogênio, progesterona e inibina (MACLACHAN, 1987).

Os hormônios andrógenos, como a testosterona, são os responsáveis pelo estímulo ao comportamento masculino, que se manifestam por meio da agressividade, relincho excessivo e monta. Geralmente, esse comportamento está associado a uma concentração de testosterona maior que 100pg/ml (LEFEBVRE et al., 2005). Além dessas mudanças de comportamento, também é possível que os animais acometidos por esse tumor apresentem espessamento do pescoço, surgimento de pelos longos na cabeça e indiferença pelos machos. Os altos índices de testosterona em razão da neoplasia também causa nas éguas a simetria ovariana unilateral ou bilateral, de consistência firme e sem folículos (BOSU et al., 1982; NOBREGA et al., 2008).

A alteração no ciclo ovariano normal que provoca o anestro decorre dos altos níveis de inibina, que é o hormônio responsável pela inibição da liberação do hormônio folículo estimulante (FSH) (LEFEBVRE et al., 2005). As células da granulosa do ovário são

responsáveis pela produção da inibina, um hormônio glicoproteico. Durante o estro, em razão do desenvolvimento folicular, os níveis de inibina são elevados. No dia da ovulação, ou em dias próximos a ovulação, os níveis de inibina atingem seu pico, de modo que alcança sua concentração mínima no meio do diestro (MCCUE *et al*., 2006).

Apesar da palpação retal guiar o veterinário para uma suspeita de ovários acometidos por essa neoplasia, é importante frisar que ela não pode ser considerada para fim de diagnóstico definitivo. O diagnóstico definitivo se dará através de uma análise do conjunto de elementos e métodos mencionados, como exames ultrassonográficos, dosagens hormonais, histórico clínico do animal, extração do ovário acometido e posteriormente o exame histopatológico. (BLANCHARD et al, 2003).

2.4 TRATAMENTO

Quando esse tipo de neoplasia ocasiona a inatividade do ovário oposto ao que foi acometido e quando ocorre a alteração irregular do comportamento das éguas, o tratamento indicado é a remoção cirúrgica do ovário afetado, por meio de abordagens pelo flanco ou laparotomias. A retirada do ovário acometido pela neoplasia proporciona o retorno da ciclicidade em um período de 2 a 10 meses nas éguas (LEI, 2006).

Alguns tratamentos para que a égua retornasse à ciclicidade mais brevemente foram experimentados, a exemplo da indução do desenvolvimento folicular e a ovulação após 1 mês da ovariectomia unilateral, utilizando o GnRH, mas não se obteve êxito, conforme descrito por SAMPER et al. 2007.

3 RELATO DE CASO

No dia 15 de março de 2021 foi atendida uma égua, Quarto de Milha, 6 anos de idade, localizada em um Haras no município do Conde, no estado da Paraíba, Brasil.

Na anamnese, o proprietário relatou que adquiriu o animal recentemente e durante o tempo em que esteve com a égua, a mesma não apresentou sinais de cio. A partir disso foi realizada uma avaliação do trato reprodutor da égua e através da ultrassonografia transretal, foram observados corpo e cornos uterinos, assim como ovários direito e esquerdo.

Com o auxílio do exame de imagem realizado, foi observado que útero e ovário esquerdo não apresentavam alterações, porém no ovário direito foi identificada uma estrutura semelhante a um folículo anovulatório, com aspecto trabeculado, impossível de ser devidamente mensurado pois possuía um tamanho exacerbado que sobressaía a imagem da tela (> 66 mm). Em razão disso, o procedimento adotado foi de aguardar um período de quinze dias com o objetivo de que este folículo regredisse, entretanto isso não ocorreu.

Figura 1 - Imagem ultrassonográfica do ovário direito apresentando aspecto trabeculado e medindo > 66 mm.

Fonte: Arquivo pessoal, 2021.

Quinze dias após a primeira avaliação, foi realizada uma nova ultrassonografia, onde foi constatado que a imagem do ovário direito permanecia inalterada, com o folículo apresentando mesmas características. A partir disso, deu-se início a hormonioterapia, com o objetivo de acelerar a regressão do folículo, sendo administrado 1 mL de prostaglandina.

Trinta dias após a primeira avaliação, o ovário permanecia com seu aspecto inalterado e foi aplicado 3.000UI de HCG como tentativa de induzir a ovulação deste folículo. Com o passar dos dias o quadro não mostrava alteração e foi realizada mais uma tentativa de uso da prostaglandina, administrando três vezes em dias alternados, porém não se obteve êxito.

Como não houve alteração nas inúmeras tentativas de regressão do folículo, exames laboratoriais foram realizados para auxiliar no diagnóstico da paciente. Foram dosados testosterona, estradiol e progesterona. Os resultados obtidos foram: estradiol 11,80 pg/mL, progesterona 0,20 ng/mL e testosterona <20,0 ng/dL. Na dosagem de estradiol e progesterona observou-se valores característicos de um animal em anestro e a testosterona apresentou valor aumentado, direcionando o diagnóstico para tumor das células da granulosa.

Foi indicado ao proprietário a ovariectomia unilateral da égua, para envio de material para biópsia e tentativa de preservação da função reprodutiva através do ovário esquerdo. O proprietário autorizou e a cirurgia foi realizada. Ao realizar a retirada do ovário direito, para que não restassem dúvidas quanto ao diagnóstico, o material coletado foi fracionado e enviado à dois laboratórios diferentes. É importante ressaltar que em um dos laboratórios, o fragmento foi analisado por dois patologistas distintos em sistema duplo cego.

O laudo da biópsia de ambos os laboratórios foi emitido no dia 19 de julho de 2021 contendo informações semelhantes a nível macroscópico e microscópico. A nível macroscópico o fragmento enviado era de forma irregular, consistência firme, coloração acinzentada, superfície externa lisa, medindo 6,3 de comprimento, 4,3 de largura e 2,7 de profundidade. Os aspectos ao corte eram de coloração acastanhada esbranquiçada. Microscopicamente a análise do material encaminhado revela proliferação neoplásica nodular, pouco delimitada, formando cavitações de grandes dimensões preenchidas por grande número de eritrócitos e sustentadas por proliferação de células fusiformes. Em alguns focos observou-se formação de estruturas tubulares, com as células exibindo formato alongado e disposição perpendicular às paredes.

As células neoplásicas apresentavam citoplasma de formato poligonal, amplo, de limites imprecisos e por vezes vacuolizado. Os núcleos eram esféricos a ovais, centrais de cromatina grumosa. Observou-se moderada anisocariose e pleomorfismo com raras figuras de mitose por campo de maior aumento. Houve concordância entre ambos os laboratórios e o quadro morfológico foi compatível com tumor de células da granulosa.

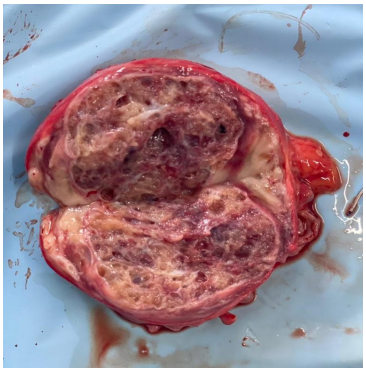

Figura 2 - Imagem do tumor das células da granulosa no ovário direito após realização da ovariectomia.

Fonte: Arquivo pessoal, 2021.

4 DISCUSSÃO

O tumor das células da granulosa é a neoplasia mais recorrente entre os tipos de tumores ovarianos, que podem acometer as éguas. Éguas que possuem entre cinco e dez anos de idade, possuem predisposição a desenvolverem esse tipo de neoplasia, entretanto éguas de todas as idades e raças podem ser acometidas (MCCUE et al., 2006).

Segundo Pereira et al., 2020, geralmente esse tipo de neoplasia compromete apenas um dos ovários, de modo que os cordões sexuais e o estroma ovariano estão diretamente relacionados a origem. Entretanto, apesar de ser a minoria dos casos relatados, há também a possibilidade de o tumor acometer os dois ovários (MCCUE et al., 2006).

A égua referenciada no presente trabalho possuía 6 anos de idade quando foi diagnosticada e após o acompanhamento do seu ciclo estral foi identificado por meio de exame de ultrassonografia transretal elemento com aspecto trabeculado semelhante a um fólico anovulatório no ovário direito. O ovário esquerdo permanecia sem qualquer alteração conforme é esclarecido por Nelly et al. (1993). Além do exame ultrassonográfico, exames histológicos e a dosagem hormonais também são utilizados como meio de diagnostico (Blanchard et al., 2003).

No caso relatado as dosagens hormonais foram imprescindíveis paro o diagnóstico. A testosterona que é um tipo de hormônio andrógeno, segundo a literatura, é o responsável pelas alterações comportamentais das éguas acometidas. É por esse motivo que nos exames laboratoriais o valor de testosterona dosado estava elevado, o que justifica o comportamento de garanhão em algumas éguas acometidas por esse tumor. Já em relação a progesterona e o estradiol que também foram dosados no caso relado estavam compatíveis com um animal em anestro o que justifica ausência do cio (LEFEBVRE et al., 2005).

No caso relatado, foram administradas dosagens de hormônios na paciente, como prostaglandina e o HCG, no intuito de potencializar a regressão do folículo. No entanto, os métodos utilizados para regressão do folículo não surtiram o efeito desejado, e por essa razão, foram realizados exames laboratoriais onde foram constadas alterações no exame da paciente (MACLACHAN, 1987).

Diante de todas as informações coletadas, dentre os exames de imagem, perfis hormonais e sinais clínicos, foi indicada pelo Médico Veterinário responsável, a ovariectomia unilateral, para realização da biopsia. Conforme Lei (2006), a ovariectomia é indicada nos casos desse tipo de neoplasia, em razão de após a retirada do ovário acometido, ser possível verificar o retorno da ciclicidade, em um período de 02 a 10 meses.

A indicação da ovariectomia unilateral foi realizada em razão de que a medida que o tumor aumenta, torna-se inviável realizar o procedimento pelo flanco do animal, de modo que se o procedimento cirúrgico indicado não for realizado o quanto antes, o animal precisará submetido a uma cirurgia de cavidade, que é um procedimento mais invasivo.

5 CONSIDERAÇÕES FINAIS

A égua acometida é da raça quarto de milha, e possuía 06 anos de idade quando foi diagnosticada, corroborando com a literatura, que indica que é mais comum que éguas entre 05 e 10 anos de idade sejam acometidas por este tipo de neoplasia. As imagens, os sinais clínicos e os perfis hormonais foram imprescindíveis para fechar o diagnóstico em tumor das células da granulosa, dadas suas características. O tratamento por meio da ovariectomia, além de ser o indicado pela literatura, foi eficaz para a recuperação do animal e manutenção da capacidade reprodutiva da égua.

REFERENCIAS

BLANCHARD, T.L.; VARNER, D.D.; SCHUMACHER, J.; LOVE, C. C.; HINRICHS, K.; HARTMAN, D. **Manual of equine reproduction**. 2 ed. Mosby, 2003.

BOSU, W.T.K et.al. Ovarian disorders: clinical and morphological observations in 30 mares. The Canadian Veterinary Journal. Mississippi, v.23, n.1, p.6-14, jan. 1982.

CARVALHO, R.B. **Características e importância econômica de algumas raças equinas criadas no Brasil**. Monografia (Graduação) – Faculdade de Agronomia e Medicina Veterinária. Universidade Federal da Paraíba, Brasília, 50 f., 2020.

FEITOSA, F.L. **Semiologia veterinária: a arte do diagnóstico**. In: Sistema Reprodutor p. 645-664. 3. ed. Rio de Janeiro: Roca, 2014.

LEI, W. B. Reprodução em Éguas para Veterinários de Equinos. São Paulo: ROCA, 2006.

LEFEBVRE. R. et al. Ovarian teratoma and endometritis in a mare. The Canadian Veterinary Journal, Montreal, v.46, n. 11, p. 129-1033, nov, 2005.

MACLACHLAN, N.J. Ovarian disorders in domestic animals. Environmental Health Perspectives. Carolina do Norte, vol. 73, p. 27-33, 1987.

MAIA, H.G.O.; OLIVEIRA, N.J.F.; CROCOMO, L.F. Fisiologia e fatores interferentes na reprodução de éguas. **Ciência Animal**, v.29, n.4, p.112-123, 2019.

.MCCUE, P.M.; Roser, J.F.; Munro, C.J.; LIU, I.K.M.; Lasley, B.L. Granulosa Cell Tumors of the Equine Ovary. **Vet Clin Equine** v. 22, p. 799-817, 2006.

NELLY , Dean. LIU , Irwin. P, HILLMAN, Robert. Reproducción Equina – Hemisferio Sur, 1993.

PEREIRA, A.M.; REIS, S.S.; PEREIRA, W.M.R. **Inovação e pluralidade na medicina veterinária 3.** Ponta Grossa. Atena, p. 86-87, 2020.

RODRIGUES, L.G.S.; RESENDE, V.C.S.; JÚNIOR, A.R.O.; SILVA, L.O. BARBOSA, L.M. Aspectos do manejo reprodutivo de equinos. **Nutritime**, v.14, n.2, p.5046-5053, 2017.

SAMPER, J.C.; PYCOCK, J.F.; MCKINNON, A.O. Current therapy in equine reproduction. **Can Vet J.** p. 486, 2007.

SCHLAFER, D.H.; MILLER, R.B. Female genital system. In: MAXIE, M.G. (Ed.). Jubb, **Kennedy & Palmer's Pathology of domestic animals,** 5 ed., London: Elsevier, p. 450-456, 2007.