FACULDADE DE ENFERMAGEM NOVA ESPERANÇA
CURSO DE BACHARELADO EM MEDICINA VETERINÁRIA

JÚLIA HELENA FRANCA DINIZ

PERFIL PARASITOLÓGICO EM *Sapajus flavius* (Schreber, 1774) CRIADOS EM CATIVEIRO NO PARQUE ZOOBOTÂNICO ARRUDA CÂMARA (JOÃO PESSOA - PB)

JOÃO PESSOA
2022

JÚLIA HELENA FRANCA DINIZ

PERFIL PARASITOLÓGICO EM *Sapajus flavius* (Schreber, 1774) CRIADOS EM CATIVEIRO NO PARQUE ZOOBOTÂNICO ARRUDA CÂMARA (JOÃO PESSOA - PB)

Trabalho de Conclusão de Curso – TCC apresentado à banca examinadora composta por docentes do Curso de Graduação em Medicina Veterinária da Faculdade de Enfermagem Nova Esperança como exigência parcial para obtenção do título de Bacharel em Medicina Veterinária.

ORIENTADOR: Prof. Dr. Artur da Nóbrega Carreiro

JOÃO PESSOA
2022

JÚLIA HELENA FRANCA DINIZ

PERFIL PARASITOLÓGICO EM *Sapajus flavius* (Schreber, 1774) CRIADOS EM CATIVEIRO NO PARQUE ZOOBOTÂNICO ARRUDA CÂMARA (JOÃO PESSOA - PB)

Projeto de Trabalho de Conclusão de Curso - TCC apresentado pelo aluno(a) _____ do Curso de Bacharelado em Medicina Veterinária, tendo obtido o conceito _____, conforme a apreciação da Banca Examinadora.

Aprovado em _____ de _____ de 202___.

BANCA EXAMINADORA

_____

Prof. Dr. Artur da Nóbrega Carreiro - Orientador

_____

Prof. Dra. Sandra Batista dos Santos - Membro

_____

Prof. Dra. Nadja Soares Vila-Nova - Membro

D612p Diniz, Júlia Helena Franca

Perfil parasitológico em Sapajus flavius (Schreber, 1774) criados em cativeiro no Parque Zoobotânico Arruda Câmara: João Pessoa – PB / Júlia Helena Franca Diniz. – João Pessoa, 2022.

40f.; il.

Orientador: Profº. Dº. Artur da Nóbrega Carreiro.

Trabalho de Conclusão de Curso (Graduação em Medicina Veterinária) – Faculdade Nova Esperança - FACENE

1. Endoparasitas. 2. Infecção. 3. Primatas. 4. Rotina. 5. Sintomas. I. Título.

CDU: 619:576.8

“O que faço hoje é muito, muito melhor do que tudo que já fiz. E a paz que tenho hoje é muito, muito maior do que a paz que jamais conheci. “

Charles Dickens: Um conto de Duas Cidades

AGRADECIMENTOS

Agradeço primeiramente ao meu professor orientador Dr. Artur da Nóbrega Carreiro, pelo exemplo de profissional, pela grande paciência que teve comigo, tive muita sorte em ter você como meu orientador;

A minha mãe e minha irmã, Ana Karla Franca do Nascimento Pires e Maria Beatriz Franca Diniz, por sempre terem me apoiado e acreditado no meu potencial, mas principalmente por terem me suportado nos meus surtos e sempre se mostrarem disponíveis para me ajudar;

Aos meus filhos de quatro patas, Abu e Margot, vocês ajudaram a me acalmar muitas vezes mesmo não me deixando estudar grande parte delas;

Aos responsáveis e profissionais do Parque Zoobotânico Arruda Câmara, por terem aceitado o projeto e por terem se disponibilizado para realização da pesquisa;

Aos colegas de curso, Bruna Fatori, Cibelle Maria, Émerson Raphael, Silvia Vitória e Mateus Cardoso pela amizade, suporte e parceria;

Aos membros da banca examinadora, Prof. Dra. Nadja Soares Vila-Nova e Prof. Dra. Sandra Batista dos Santos, pelas sugestões e contribuições para a melhoria deste trabalho, mas também pelos esforços em tentarem me ajudar na identificação dos parasitas, pelos ensinamentos e principalmente pela paciência.

OBRIGADA S2

RESUMO

As doenças com maior prevalência em animais selvagens cativos são as infecções parasitárias, devido à grande contaminação dos recintos somando com o estresse relacionado ao cativeiro, ambiente este que diminui a resistência dos animais frente as infecções parasitárias. As endoparasitoses gastrointestinais são muito frequentes, podendo se apresentar com ou sem sintomatologia clínica, sendo influenciados pelo número de parasitas presentes pelo nível da lesão e pelo estado nutricional do hospedeiro. Em casos em que há desenvolvimento de alguma sintomatologia referente a infecção parasitária, os animais podem apresentar: falta de apetite, perda de peso, disfunção do trato gastrointestinal (dor abdominal, diarreia), anemia, hipertermia, diminuição da capacidade reprodutiva, entre outros. Frente a isso, o presente trabalho teve como objetivo traçar um perfil parasitológico de primatas cativos da espécie *Sapajus flavius*, pesquisa está realizada no Parque Zoobotânico Arruda Câmara em João Pessoa, Paraíba, por meio do diagnóstico de parasitoses gastrointestinais a partir de exames coproparasitológicos, que são métodos não invasivos, rápidos, de baixo custo de execução e que necessitam de poucos equipamentos. Dentro dos exames qualitativos foram utilizados o método de flutuação direto, esfregaço direto e o método de sedimentação de Ritchie, que possibilitaram a visualização dos parasitos eliminados espontaneamente e encontrados nas fezes. O resultado do estudo possibilitou identificar ovos e larvas de parasitas, especificamente ovos de *Ascaris* spp., do tipo Hymenolepididae e do tipo Strongylida, *Schistosoma mansoni*, *Strongyloides* spp., larva Rabditoide, larva Filariforme. Com isso, foi possível concluir que infecções parasitárias são casos rotineiros no manejo de animais selvagens, contudo, os animais estudados não possuíam sintomatologia clínica e não apresentavam excesso de parasitos encontrados nos exames coproparasitológicos, com exceção do animal que apresentou o diagnóstico diferencial da prenhez.

Palavras chave: endoparasitas; infecção, primatas; rotina, sintomas.

ABSTRACT

The diseases with the highest prevalence in captive wild animals are parasitic infections, due to the significant contamination of the enclosures, adding to the stress related to captivity, an environment that reduces the resistance of the animals against parasitic infections. Gastrointestinal endoparasites are very common and may present with or without clinical symptoms, being influenced by the number of parasites present, the level of the lesion, and the nutritional status of the host. In cases where some symptomatology related to parasitic infection develops, animals may present a lack of appetite, weight loss, gastrointestinal tract dysfunction (abdominal pain, diarrhea), anemia, hyperthermia, and decreased reproductive capacity, among others. In view of this, the present work aimed to draw a parasitological profile of captive primates of the species *Sapajus flavius*, research is carried out at the Arruda Câmara Zoobotanical Park in João Pessoa, Paraíba, through the diagnosis of gastrointestinal parasites from coproparasitological exams, which they are non-invasive, fast, low-cost methods that require little equipment. Within the qualitative exams, the direct flotation method, direct smear, and the Ritchie sedimentation method were used, which allowed the visualization of the parasites eliminated spontaneously and found in the feces. The result of the study made it possible to identify eggs and larvae of parasites, specific eggs of *Ascaris sp*., Hymenolepididae type and Strongylida type, *Schistosoma mansoni*, *Strongyloides sp*., Rabditoide larva, Filariforme larva. With this, it was possible to conclude that parasitic infections are routine cases in the management of wild animals, however, the animals studied did not have clinical symptoms and did not present an excess of parasites found in coproparasitological exams, with the exception of the animal that showed the differential diagnosis of pregnancy.

Keywords: endoparasites; infection, primates; routine, symptoms.

LISTA DE TABELAS

Tabela 1: Ocorrência e identificação de helmintos gastrointestinais em Primatas Neotropicais. 21

Tabela 2: Informações dos *Sapajus flavius* (Schreber, 1774) estudados utilizadas para a identificação das amostras. 288

LISTA DE FIGURAS

Figura 1: Primata da espécie *Sapajus flavius* (Schreber, 1774) em decúbito lateral direito. ..... **Erro! Indicador não definido.**5

Figura 2: Primata da espécie *Sapajus flavius* (Schreber, 1774) em decúbito lateral direito. ..... **Erro! Indicador não definido.**6

Figura 3: Registros de primatas do gênero *Sapajus* na Floresta Atlântica.**Erro! Indicador não definido.**7

Figura 4: Manejo realizado com os *Sapajus flavius* (Schreber, 1774). A: contenção química. B: pesagem. C: leitura do microchip. ..... **Erro! Indicador não definido.**8

Figura 5: Coleta de material fecal. A: coleta com uso de SWAB. B: lavado com sonda. **Erro! Indicador não definido.**9

Figura 6: Parasitas encontrados na pesquisa com aumento de 300x. A: ovo decorticado de *Ascaris sp*. B: ovo da família Hymenolepididae. C: ovo do tipo Strongylida. D: ovo de *Schistosoma mansoni*. E: ovo de *Strongyloides sp*. F: ovo de *Strongyloides sp*. G: larva Rabditoide. H: Larva Filariforme. 311

SÚMARIO

RESUMO **6**

ABSTRACT **7**

1. INTRODUÇÃO **11**

2. OBJETIVOS **133**

2.1. OBJETIVO GERAL 133

2.2. OBJETIVOS ESPECÍFICOS 133

3. REVISÃO DE LITERATURA **144**

3.1. PRIMATAS NEOTROPICAIS 144

3.2. ESPÉCIE *SAPAJUS FLAVIUS* (SCHEBER, 1774) 144

3.3. CONSERVAÇÃO 177

3.4. IMPORTÂNCIA DOS ZOOLÓGICOS E MANEJO DE ANIMAIS CATIVOS 188

3.5. PARASITOSES EM PRIMATAS 19

3.6. MÉTODOS DE DIAGNÓSTICO 266

4. METODOLOGIA **277**

4.1. LOCAL DE ESTUDO 277

4.2. ANIMAIS E ÁREA DE ESTUDADOS 277

4.3. SEDAÇÃO, COLETA E ACONDICIONAMENTO DE AMOSTRAS 277

4.4. EXAMES COPROPARASITOLÓGICOS 29

4.4.1. Métodos de Flutuação 29

4.4.2. Método de Ritchie (1948) 300

4.5. ASPECTOS ÉTICOS 300

5. RESULTADOS E DISCUSSÃO **311**

6. CONCLUSÃO **344**

REFERÊNCIAS **355**

1. INTRODUÇÃO

A América do Sul e Central possuem uma grande diversidade de espécies de símios denominados Primatas Neotropicais, ou Primatas do Novo Mundo. Entretanto, muitas dessas espécies estão em ameaça de extinção devido às ações antrópicas, como comércio ilegal de animais silvestres e exóticos (DOS SANTOS *et al*., 2017). O *Sapajus flavius* é um dos primatas neotropicais, conhecido popularmente como "macaco-prego-galego", e está localizado em fragmentos remanescentes de Mata Atlântica, sendo o estado da Paraíba o maior representante no registro de populações dessa espécie (ICMBIO, 2014; OLIVEIRA, 2006; PONTES; MALTA; ASFORA, 2006).

Apesar de ser um integrante do gênero *Cebus*, os *S. flavius* possuem características fenotípicas que o diferenciam de outras espécies de *Sapajus sp*., sendo elas: sua coloração amarelo-dourado, menor peso corporal, topete menos evidenciado e dimorfismo sexual notório, com os machos sendo mais robustos e com barbela na região ventralmente do pescoço (BACALHAO *et al*., 2016).

Devido ao pouco conhecimento das enfermidades que acometem os primatas do tipo neotropicais, as instituições possuem grande dificuldade na avaliação da saúde desses animais, além da capacidade de animais silvestres de não demonstrarem sinais clínicos. Doenças parasitárias estão entre as com maior prevalência em animais selvagens cativos, por conta da grande contaminação dos recintos, somando com o estresse relacionado ao cativeiro, que diminui a resistência dos animais frente as infecções parasitárias (BATISTA *et al.*, 2021).

As endoparasitoses gastrointestinais são muito frequentes em animais selvagens, podendo se apresentar com ou sem sintomatologia clínica, influenciados pelo número de parasitas presentes, pelo nível da lesão e pelo estado nutricional do hospedeiro. Dentre dessas parasitoses que acometem os animais cativos em zoológicos, muitos possuem potencial zoonótico, uma doença transmitida dos animais para os humanos, representando um problema de saúde pública, que afeta principalmente os profissionais e manejadores que trabalham diretamente com esses animais infectados (BATISTA *et al*., 2021).

A proximidade filogenética entre humanos e primatas permite que muitas das doenças que acometem os símios sejam zoonoses. Entretanto, com relação às parasitoses intestinais, os trabalhos científicos são muito limitados aos animais mantidos em cativeiro (DOS SANTOS *et al*., 2017). Ainda assim, todos os estudos contribuem no melhor entendimento das espécies de primatas neotropicais, como também promovem conteúdo acerca dos parasitas do ambiente que os animais estão localizados, auxiliando no entendimento da relação hospedeiro-parasita, além de servir de embasamento para melhorar técnicas de manejo, tratamentos e controle das enfermidades, o que consequentemente aumenta o bem estar por meio da redução de doenças nos zoológicos e outras instituições (BATISTA *et al*., 2021).

Diante do que foi exposto, o presente trabalho tem como objetivo realizar uma pesquisa exploratória nas espécies de *Sapajus flavius* residentes no Parque Zoobotânico Arruda Câmara, descrever os parasitos gastrointestinais encontrados nas amostras de fezes, associando a carga parasitária com possíveis sintomatologias presentes no plantel e avaliar a nutrição dos animais, a efetividade do manejo e os estímulos de estresse do recinto.

2. OBJETIVOS

2.1. OBJETIVO GERAL

- Traçar um perfil parasitológico de primatas cativos da espécie *Sapajus flavius* (Scheber, 1774) no Parque Zoobotânico Arruda Câmara em João Pessoa, Paraíba.

2.2. OBJETIVOS ESPECÍFICOS

- Identificar e descrever morfologicamente endoparasitas encontrados por meio de exames coproparasitológicos;
- Avaliar as condições de manejo e sanitárias em que os animais estão submetidos, observando aspectos que favoreçam o surgimento e manutenção de endoparasitoses nos *Sapajus flavius* (Scheber, 1774);
- Descrever presença de sinais clínicos associados a infecções parasitárias encontradas.

3. REVISÃO DE LITERATURA

3.1. PRIMATAS NEOTROPICAIS

Os primatas Neotropicais, também conhecidos como primatas do Novo Mundo, diferem em vários aspectos dos primatas do Velho Mundo. De início, nos platirrinos, as narinas são voltadas para os lados, encaixando-se em um focinho pequeno e achatado. Seu estilo de vida é inteiramente arborícola, possuindo uma grande variação de tamanho com os primatas do Velho Mundo para se adequarem melhor ao viver sobre as árvores. Outra adaptabilidade reconhecida nos primatas Neotropicais é a cauda preênsil, principalmente nos gêneros de maior porte como *Alouatta, Lagothrix, Ateles e Brachyteles*, enquanto que no gênero *Cebus* não possui palma subcaudal, sendo a cauda um membro hábil para transportar objetos, mas não utilizada para se pendurar (AURICCHIO, 1995; CUBAS; SILVA; CATÃO-DIAS, 2014).

Devido o estilo de vida arborícola, possuem características adaptativas desenvolvidas especificamente para o ambiente em que vivem. A visão é o sentido mais eficiente entre os primatas, possuindo visão estereoscópica binocular, órbitas oculares circundadas por ossatura com campo visual frontal, o que possibilita boa noção de distância nos deslocamentos, somando a isso, dispõem da capacidade de percepção de cores (AURICCHIO, 1995).

Outra adaptação desenvolvida para o estilo de vida arborícola foi a redução ou desaparecimento do polegar nos membros dianteiros, modificação que auxilia na braquiação. O pavilhão auditivo dos primatas Neotropicais é adaptado para localização espacial, devido à quebra das ondas sonoras pelo antihélix (estrutura em dobra no interior do pavilhão auditivo), sendo parte da onda dirigida ao ouvido e a outra parte envolve a região interior do hélix (lâmina auditiva). É comum nos primatas do Novo Mundo a marcação por cheiro, por meio de secreções glandulares, contudo esse comportamento também está presente nos primatas do Velho Mundo, indicando ser um hábito primitivo (AURICCHIO, 1995).

3.2. ESPÉCIE *SAPAJUS FLAVIUS* (SCHEBER, 1774)

Dentro da família *Cebidae*, subfamília *Cebinae* e dentro do gênero *Cebus*, está a espécie *Sapajus flavius*, denominado como “macaco-prego-galego” (Figura 1), que possui como característica mais importante sua coloração. Sua pelagem no corpo varia entre amarelo camurça ao castanho escuro; na cabeça os pelos são uniformemente dispostos, não apresentando tufos e os machos possuem uma barbela (OLIVEIRA, 2006).

Figura 1: Primata da espécie *Sapajus flavius* (Schreber, 1774).
Fonte: Arquivo pessoal.

Os primatas geralmente convivem em grupos, os quais são formados por indivíduos de diferentes faixas etárias e sexos, apresentando níveis de dominância que ditam a hierarquia social do plantel. Nos *S. flavius* observam-se relações afiliativas como catação e brincadeiras entre fêmeas adultas, entre machos dominantes e entre mãe e filhote (ROBINSON; JANSON, 2008). Sua organização social ocorre em grupos maiores, em média 7 a 10 indivíduos com dominância de um casal. Além disso, estão sujeitos a sazonalidade alimentar, determinando melhores períodos reprodutivos a partir da oferta de alimento, tendo em seguida, um período de anestro de 2 a 3 anos (CUBAS; SILVA; CATÃO-DIAS, 2014).

O macaco-prego-galego possui hábitos diurnos e sua a dieta é onívora, sendo constituída principalmente por hábitos frugívoros-insetívoros, mas se alimentam também de sementes, castanhas, flores, gomas e seiva, néctar, fungos, ovos, aracnídeos, pequenos vertebrados e, em manguezais, de ostras e caranguejos. Com relação à estatura, é mediana, pesando em média

cerca de 2 a 3 kg, com o macho apresentando-se maior que a fêmea em peso e comprimento (Figura 2). O sistema de acasalamento dessa espécie é poligâmico, a fêmea entra na maturidade sexual entre 4 a 5 anos e o macho aos 7 anos de idade, o período gestacional varia de 5 a 6 meses e a prole é composta por um filhote por gestação (AURICCHIO, 1995; BICA-MARQUES; SILVA; GOMES, 2006; ICMBIO, 2015).

Figura 2: Primata da espécie *Sapajus flavius* (Schreber, 1774) em decúbito lateral direito.
Fonte: Arquivo pessoal.

Demais características morfofuncionais presentes nos *Sapajus Flavius* e em outros primatas Neotropicais são: maior volume cerebral; habilidade no uso de mãos e pés; garras presentes nos membros posteriores e anteriores que auxiliam em escaladas e forrageamento de insetos; cauda preênsil; são mamíferos com duas mamas localizadas no tórax; entre outros. Por possuírem cérebro grande e circunvolucionado são considerados primatas de grande inteligência, auxiliando nas ações de destreza manual e capacidade de manipulação (AURICCHIO, 1995; CUBAS; SILVA; CATÃO-DIAS, 2014).

O Brasil é um país que engloba grande diversidade de mamíferos, incluindo maior abrangência de primatas não humanos do mundo (BARBOSA et al., 2020). Nos primatas platirrinos, o *Sapajus flavius* está limitado às áreas remanescentes da Mata Atlântica, estendendo-se dentro do Nordeste, a partir do Rio Grande do Norte até Alagoas (Figura 3), limitado com a Caatinga (FERREIRA *et al*., 2009).

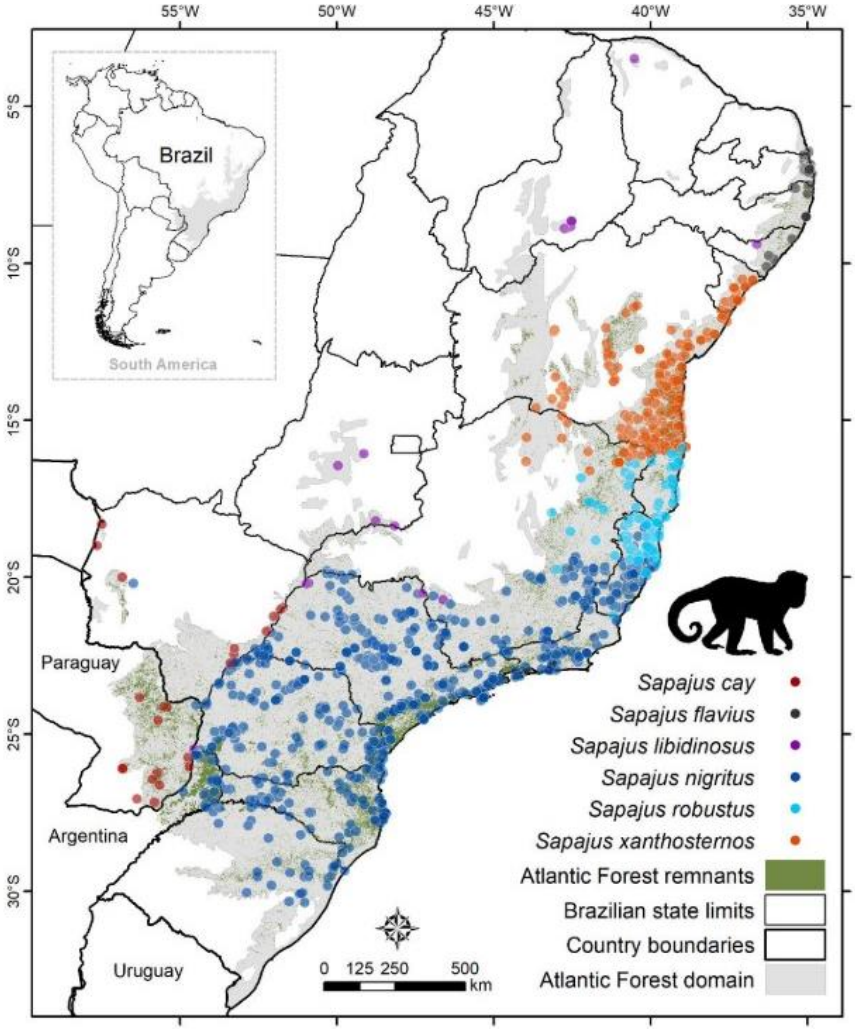

Figura 3: Registros de primatas do gênero *Sapajus* na Floresta Atlântica.
Fonte: CULOT *et al*., 2019.

3.3. CONSERVAÇÃO

Em âmbito mundial, reconhece-se que 55% das espécies de primatas estão agora ameaçadas de extinção e 75% das populações estão em declínio populacional; a porcentagem disso entre os primatas neotropicais é de 36% das espécies estão ameaçadas e 63% têm populações em declínio populacional. O Brasil é o país que contém mais espécies de primatas do que qualquer outro, possuindo 26 espécies que são nativas da Mata Atlântica tropical e subtropical (ESTRADA *et al*., 2017; GRAIPEL *et al*., 2017).

A espécie *Sapajus flavius* está classificada em perigo de extinção (EN) pelo Livro Vermelho da Fauna Brasileira Ameaçada de Extinção (ICMBIO, 2018), além disso, se encontra como ameaçada de extinção (EN) na lista vermelha da *International Union for Conservation of*

Nature (IUCN, 2020) e na categoria ameaçada de extinção na lista brasileira do Ministério do Meio Ambiente (BRASIL, 2014).

As áreas de florestamento e demais *habitats* são importantes na sobrevivência de espécies nativas silvestres. A perda e fragmentação de habitat são as principais ameaças às populações de primatas da Mata Atlântica (CHIARELLO, 2003, DA SILVA *et al*. 2015), todavia, os efeitos da antropização sobre esses ambientes e sobre a saúde pública já podem ser observados. Acontecimentos como degradação ambiental, agricultura, expansão de centros urbanos, caça e tráfico predatório de recursos naturais e animais, causam danos irreparáveis ao ecossistema (BRASIL, 2008; BUENO *et al.*, 2015; CIOCHETI *et al*., 2017; GRAIPEL *et al*., 2017) e influenciam de forma direta sobre a saúde animal e humana pelo surgimento e propagação de doenças.

O tráfico de animais pode ser definido como uma atividade ilegal de captura, transporte e venda da fauna, como bem elucida o *caput* do art. 29, da Lei nº 9605/98 que dispõe das sanções penais a respeito de condutas e atividades lesivas ao meio ambiente: "Matar, perseguir, caçar, apanhar, utilizar espécimes da fauna silvestre, nativos ou em rota migratória, sem a devida permissão, licença ou autorização da autoridade competente, ou em desacordo com a obtida" (BRASIL, 1998).

3.4. IMPORTÂNCIA DOS ZOOLÓGICOS E MANEJO DE ANIMAIS CATIVOS

Os Zoológicos são centros que exercem um trabalho significativo na manutenção de diversas espécies, atuando na conservação, pesquisa científica, educação ambiental e lazer. Dessa forma, além de proporcionarem ambientes para criação e reprodução de espécies em cativeiro, difusão de conhecimento, coleta de dados, conscientização da população, proporcionam um local prazeroso para seus visitantes (PEREIRA *et al*., 2021).

Essas instituições são de grande importância e necessidade nos tempos atuais, na preservação de espécies, resgate de animais debilitados ou vítimas de comércio ilegal. Além disso, possuem grande responsabilidade na ressocialização e nos cuidados com esses animais, sendo de extrema importância nos casos de tráfico de animais, que é a terceira maior atividade ilegal do mundo após o narcotráfico e o tráfico de pessoas (SALDANHA; PEIXOTO, 2021).

Em instituições como Zoológicos, o manejo clínico e sanitário são questões muito discutidas, para o melhor bem estar dos animais quanto para controle e prevenção de doenças. A realização de exames periódicos de rotina como: hemograma, cultura, exames de urina e fezes, são formas de suporte para a análise da efetividade do manejo, auxiliando na detecção

precoce de enfermidades ou de fatores que favoreçam o surgimento delas, o que promove ainda economia em tratamentos pelo uso de medidas profiláticas (CUBAS; SILVA; CATÃO-DIAS, 2014).

Apesar da tentativa de criarem um ambiente satisfatório na promoção de bem estar para os animais residentes, o cativeiro difere do ambiente natural em muitos aspectos, desenvolvendo estresse e possíveis mudanças comportamentais (FIGUEIREDO *et al*., 2020). Os comportamentos atípicos servem de parâmetro na avaliação do manejo, sendo indicativos de pouco espaço, falta de estímulos e de outros incômodos.

Uma alternativa utilizada na redução dos efeitos causados pelo cativeiro e promoção do bem-estar é o enriquecimento ambiental, consistindo na alteração do recinto com objetos e atividades estimulantes que visam promover a melhor qualidade de vida por meio de estímulos cognitivos. Através de manejos como este é possível aumentar a expressão de comportamentos naturais, tornar o ambiente menos estressante e melhorar as condições de saúde dos indivíduos (OEHLMEYER; SANTOS, 2006).

3.5. PARASITOSES EM PRIMATAS

Em comparação aos primatas do Velho Mundo, as informações acerca das enfermidades que acometem símios Neotropicais são escassas, tendo maior disponibilidade de conteúdos sobre os calitriquídeos devido ao histórico do cuidado desses animais em zoológicos, criadouros e até mesmo como animais de estimação (CUBAS; SILVA; CATÃO-DIAS, 2014).

As ectoparasitoses em primatas são incomuns, tendo em vista o hábito de catação. Porém, em situações de cativeiro pode ser um indicativo de animais debilitados ou excluídos do grupo. Alterações decorrentes do processo de cativeiro podem acarretar uma maior vulnerabilidade frente às infecções parasitárias, como o estresse causado pelo manejo nessas instituições, as modificações de dieta e alimentação, as condições climáticas e de recintos (CUBAS; SILVA; CATÃO-DIAS, 2014; RODRIGUES *et al*., 2021).

Os primatas neotropicais são susceptíveis a amplas afecções parasitárias, principalmente as endoparasitoses que, em seu *habitat* natural, apresentam resistência e adaptabilidade a esses agentes, gerando poucos danos patológicos aos indivíduos. Em casos que há desenvolvimento de alguma sintomatologia referente à infecção parasitária, os animais podem apresentar falta de apetite, perda de peso, disfunção do trato gastrointestinal (como dor abdominal, diarreia), anemia, hipertermia, diminuição da capacidade reprodutiva, entre outros (BATISTA *et al*., 2021).

Enquanto os animais se encontram em vida livre, ocasionalmente ocorrem infecções excessivas de endoparasitas. Diferentemente de animais que se encontram em cativeiro, visto esse tipo de situação em zoológicos, o estresse que enfraquece seu sistema imunológico, o que os torna mais propensos à infecção parasitária e para o desenvolvimento de quadros clínicos mais severos. Questões como aglomeração, higiene e alimentação também são fatores que favorecem o desenvolvimento de endoparasitas em animais de zoológico, devendo ser observados (PATRA *et al*., 2018).

A contaminação ambiental pode ser ocasionada pelo contato com animais de vida livre ou pela proximidade com recintos de outros animais. Silva *et al.* (2008) verificaram que a disseminação e infecção dos patógenos podem ocorrer entre os próprios animais residentes no zoológico, com os animais de vida livre, por meio dos funcionários e visitantes do local. A infecção desses helmintos ocorre pela ingestão de alimentos contaminados quanto também pela via cutânea, eles se localizam no intestino delgado dos animais onde depositam os ovos que são eliminados pelas fezes (FORTES, 2004; BOWMAN *el al*., 2006).

É comum encontrar helmintos durante a análise parasitológica visto seus respectivos hábitos alimentares, com baixa importância clínica, sendo de acordo com Stuart *et al.* (1993) e Kouassi *et al.* (2015), *Ancylostoma sp*. e *Strongyloides sp*. são os helmiltos mais comumente relatados em primatas, mas de acordo com Knauf e Jones-Engel (2020) os helmintos mais comuns transmitidos pelo solo são os Ascarididae, os Trichuridae, os Ancylostomatidae e os Rhabditidae, havendo maior diversidade por não se restringir a parasitoses em primatas Neotropicais. No entanto, oocistos de coccídeos podem ser importantes indicativos de processos parasitários, visto a sua alta infecciosidade mesmo em situações de baixa carga parasitária (FIGUEIREDO *et al*., 2020). Entretanto, vale salientar a grande diversidade de infecções parasitárias que acometem os primatas do Novo Mundo (Tabela 1).

Tabela 1: Ocorrência e identificação de helmintos gastrointestinais em Primatas Neotropicais.

Parasita	Primata Hospedeiro	Referência
Classe Secernentea		
Ordem Ascaridida		
Família Ascarididae	*Alouatta palliata mexicana, Alouatta pigra*	Trejo-Macias; Estrada, 2012
Ascaris sp.	*Alouatta caraya, A. pigra, A. seniculus, Aotus vociferans, Ateles geoffroyi, A. paniscus chamek, Cebus apella, Sapajus apella*	Silva *et al*., 2018; Figueiredo *et al.*, 2020; Figueiredo; Manrique; Nogueira, 2018; Stephens *et al*., 2017
A. elongata	*Alouatta belzebul*	Stephens *et al*., 2017
A. lumbricoides	*Alouatta caraya, A. palliata, A. seniculus, Ateles fusciceps, Cebus sp.*	Barbosa et al., 2015; Stephens *et al*., 2017
Família Subuluridae		
Primasubulura jacchi	*Callithrix sp.*	Tavela et al., 2013
Ordem Strongylida	*Leontopithecus rosalia*	David *et al*., 2014
Família Ancylostomatidae	*Alouatta belzebul, Aotus infulatus, Callithrix sp., Cebus kaapori, Pitthecia monachus, Sapajus sp., Sapajus apella, S. flavius, S. libidinosus*	Alves e Bittencourt, 2018; Batista *et al*., 2021; Tavela *et al*., 2013
Ancylostoma sp.	*Alouatta caraya, Cebus libidinosus*	Alcântara *et al.*, 2016; Silva *et al*., 2018
A. quadridentata	*Alouatta caraya*	Stephens *et al*., 2017
Necator americanus	*Ateles fusciceps, Callithrix jacchus*	Stephens *et al*., 2017
Família Filaroididae		
Filariopsis barretoi	*Cebus capucinus*	Parr *et al.* 2013

Família Heligmosomidae		
Longistriata dubia	*Alouatta caraya, Saimiri sciureus*	Stephens *et al*., 2017
Família Molineidae		
Molineus sp.	*Saimiri sciureus*	Stephens *et al*., 2017
M. elegans	*Saimiri boliviensis, S. sciureus, Saguinus fuscicollis*	Stephens *et al*., 2017
M. midas	*Saguinus midas*	Stephens *et al*., 2017
M. torulosus	*Cebus apella, C. olivaceus, Saimiri sciureus*	Stephens *et al*., 2017
M. vexillarius	*Callithrix jacchus, Saguinus mystax, S. oedipus, Saimiri sciureus*	Stephens *et al*., 2017
Família Trichostrongylidae	*Ateles paniscus chamek, Cebus albifrons, Saimiri sciureus*	Guerrero *et al*., 2012
Trichostrongylus sp.	*Alouatta pigra, A. seniculus*	Stephens *et al*., 2017
Ordem Oxyurida	*Ateles paniscus, Ateles paniscus chamek, Aotus nigriceps*	David *et al*., 2014; Guerrero *et al*., 2012
Família Oxyuridae	*Leontopithecus sp., Saimiri sciureus, Sapajus apella*	Barbosa *et al*., 2015; Figueiredo; Manrique; Nogueira, 2018
Enterobius sp.	*Sapajus libidinosus, S. xanthosternos*	Rodrigres *et al*., 2021
Trypanoxyuris spp.	*Alouatta pigra*	Alvarado-Villalobos *et al.*, 2017
Trypanoxyuris minutus	*Alouatta palliata mexicana, Alouatta pigra*	Trejo-Macias; Estrada, 2012
Ordem Rhabditida		

Família Strongyloididae		
Strongyloides sp.	*Alouatta belzebul, A. palliata, A. pigra, A. seniculus, Aotus vociferans, Ateles geoffroyi, A. paniscus, Cebus albifrons, C. capucinus, C. kaapori, C. paella, C. libidinosus, Leontopithecus chrysomelas, Pithecia monachus, Sapajus sp., Sapajus apella, S. flavius, S. libidinosus*	Alcântara *et al.*, 2016; Alves e Bittencourt, 2018; Batista *et al*., 2021; Figueiredo *et al*., 2020; Martin-Solano *et al*., 2017; Parr *et al*, 2013; Stephens *et al*., 2017
S. cebus	*Ateles paniscus chamek, Alouatta seniculus, Aotus nigriceps, Cebus albifrons, Cebus apella, Brachyteles arachnoides, Lagothrix lagotricha, Saguinus fuscicollis weddelli, Saimiri sciureus*	Guerrero *et al*., 2012; Stephens *et al*., 2017
S. fuelleborni	*Ateles geoffroyi*	Stephens *et al*., 2017
Ordem Spirurida		
Família Habronematidae		
Parabronema sp.	*Alouatta palliata mexicana, Alouatta pigra*	Trejo-Macias; Estrada, 2012
Família Spiruridae		
Protospirura spp.	*Cebus kaapori*	Figueiredo *et al*., 2020
Classe Adenophorea		
Ordem Enoplida		
Família Trichuridae		

Capillaria sp.	*Cebus albifrons, Sapajus apella*	Figueiredo; Manrique; Nogueira, 2018; Martin-Solano *et al*., 2017
Trichuris sp.	*Alouatta pigra, Callithrix jacchus, Saguinus midas niger, Saimiri sciureus*	Figueiredo *et al*., 2020; Stephens *et al*., 2017
T. díspar	*Alouatta guariba, A. seniculus*	Stephens *et al*., 2017
T. trichiura	*Alouatta seniculus, Saguinus fuscicollis*	Barbosa et al., 2015; Stephens *et al*., 2017
Classe Adenophorea		
Ordem Cyclophyllidea	*Saimiri sciureus, Sapajus apella*	Figueiredo; Manrique; Nogueira, 2018
Família Anoplocephalidae		
Bertiella spp.	*Alouatta caraya*	Batista *et al*., 2021
Paratriotaenia oedipomidatis	*Ateles paniscus chamek, Cebus apella, Cebus albifrons, Lagothrix lagotricha, Saimiri sciureus*	Guerrero *et al*., 2012
Família Davaineidae		
Raillietina sp.	*Alouatta palliata mexicana, Alouatta pigra*	Trejo-Macias; Estrada, 2012
Família Dilepididae	*Callithrix sp.*	Tavela *et al*., 2013
Família Hymenolepididae		
Hymenolepis sp.	*Aotus sp., Callithrix jacchus, Cacajao sp., Cebus albifrons, C. kaapori, Pithecia monachus, Saimiri sciureus, Saguinus midas niger*	Barbosa et al., 2015; Figueiredo *et al*., 2020; Martin-Solan *et al*., 2017

Família Taeniidae		
Echinococcus multilocularis	*Callimico goeldii*	Christiansen *et al*., 2015
Classe Trematoda		
Família Dicrocoeliidae		
Contorchis spp.	*Alouatta pigra*	Alvarado-Villalobos *et al.*, 2017
C. biliophilus	*Alouatta palliata mexicana, Alouatta pigra*	Trejo-Macias; Estrada, 2012
Platynosomum illiciens	*Callithrix penicillata*	Pinto *et al*., 2017
Classe Archiacanthocephala		
Ordem Oligacanthorhynchida		
Família Oligacanthorhynchidae		
Prosthenorchis sp.	*Callithrix sp., Cebus capucinus*	Parr *et al*, 2013; Tavela *et al*., 2013
Prosthenorchis elegans	*Alouatta palliata mexicana, Alouatta pigra, Aotus nigriceps, Callithrix kuhlii, Cebus albifrons, Cebus apella, Lagothrix lagotricha, Leontopithecus chrysomelas, Saimiri sciureus*	Catenacci et al., 2016; Guerrero *et al*., 2012; Martin-Solano *et al*.; 2017; Trejo-Macias; Estrada, 2012

Fonte: Arquivo pessoal.

As consequências de aptidão das infecções parasitárias variam consideravelmente e provavelmente dependem da etiologia de cada espécie de parasita, bem como da relação entre cada par de parasita-hospedeiro, fisiologia individual do hospedeiro e condições ambientais locais (PATRA *et al*., 2018).

O monitoramento parasitológico em zoológicos deve ser rotineiro, tendo em vista que conhecer a fauna parasitária dos animais cativos auxilia na manutenção do bem-estar e controle dessas enfermidades. Além disso, devido à proximidade filogenética entre os primatas e os humanos, a aproximação dessas espécies com os ambientes urbanos favorece a dispersão das

doenças parasitárias que não enfrentam barreiras biológicas para a diversificação de hospedeiros (FIGUEIREDO *et al*., 2020).

3.6. MÉTODOS DE DIAGNÓSTICO

O diagnóstico de parasitoses gastrointestinais por meio de exames coproparasitológicos, consiste em métodos não invasivos, céleres, com baixo custo de execução e que necessitam de poucos equipamentos (CUBAS; SILVA; CATÃO-DIAS, 2014), contribuindo na detecção, identificação e quantificação dos parasitas que foram eliminados pelos animais de forma espontânea, indicando posteriormente o grau de infecção do animal e do recinto em que ele se encontra (RODRIGUES *et al*., 2021).

Os métodos de exames de fezes de pesquisa para identificar presença de ovos e larvas de vermes é de grande auxílio na rotina, além de ser o teste mais empregado no diagnóstico e, dentre eles, há o método de flutuação que consiste na utilização de soluções saturadas com maior densidade para que os parasitos presentes flutuem. As técnicas de flutuação são muito difundidas nas análises de fezes, pois permite o agrupamento dos ovos, cistos ou oocistos, como também não conta com sujidades que possam impossibilitar na visualização dos parasitos (TAYLOR; COOP; WALL, 2017).

Nessas técnicas é possível visualizar os ovos e larvas de nematódeos, cestódios e coccídios. Todavia, para ovos mais pesados que não flutuam em solução saturadas, é necessário utilizar métodos de sedimentação, os quais é possível utilizar para pesquisar ovos de trematódeos e alguns do gênero *Cestoda*. A técnica consiste na suspensão das fezes em água destilada, solução fisiológica ou água de torneira e tem como princípio a sedimentação dos ovos, podendo ser de forma espontânea ou com auxílio de centrífuga (MONTEIRO, 2017).

A partir de Menezes *et al.* (2013), o uso de mais de um método para detectar, identificar e quantificar infecções por parasitas gastrointestinais aumenta a precisão do diagnóstico laboratorial. Frente a isso, de acordo com Mendes et al. (2005), os laboratórios de rotina necessitam realizar no mínimo dois métodos para diagnosticar parasitas, principalmente em casos em que há uma baixa carga parasitária nos exames quantitativos.

4. METODOLOGIA

4.1. LOCAL DE ESTUDO

O projeto foi realizado no Parque Zoobotânico Arruda Câmara em João Pessoa (PB), conhecido popularmente como BICA, localizado entre as coordenadas 292670mE e 293330mE 9213107mN e 9214100mN, estabelecido em uma área de 26,4 hectares de fragmento de Mata Atlântica. No Instituto Brasileiro do Meio Ambiente e dos Recursos Renováveis (IBAMA) o parque está registrado com o número N.º 236567.

4.2. ANIMAIS E ÁREA DE ESTUDADOS

No Parque Zoobotânico Arruda Câmara residem seis primatas da espécie *Sapajus flavius*, localizados na "vila", região dos recintos dos pequenos mamíferos, os quais foram identificados sendo identificados, cinco adultos e um animal jovem que não foi incluído para coleta. Os recintos são semifechados, com piso de terra, o teto do ambiente é semicoberto, havendo abertura para o meio externo, possibilitando contato com animais de vida livre. Os recintos no Parque Zoobotânico Arruda Câmara foram construídos de acordo com a Instrução Normativa IBAMA N.º 07, de 30 de abril de 2015, na qual descreve os requisitos dos recintos destinados a mamíferos, incluindo o *Sapajus flavius*.

4.3. SEDAÇÃO, COLETA E ACONDICIONAMENTO DE AMOSTRAS

No dia em que foi realizado a coleta das amostras de fezes, houve um manejo por parte da equipe do Zoológico no qual realizaram procedimentos como coleta de sangue e, com ajuda de uma clínica especializada em diagnóstico por imagem parceira, ultrassonografia dos *Sapajus flavius*. O manejo teve como intuito avaliar a saúde dos indivíduos cativos no Parque Zoobotânico Arruda Câmara por meio da realização desses exames de rotina, fazendo-se necessário o uso da contenção química nos animais.

O manejo dos *Sapajus flavius* foi realizado no período da manhã, sendo os animais contidos físico e quimicamente, juntamente com a equipe multidisciplinar do Parque Zoobotânico Arruda Câmara, além da presença da equipe especializada em exames de imagem e laboratoriais. Antecedendo a coleta, os animais foram capturados com auxílio de puçás e luvas de raspa de couro, para que pudesse ser feito a contenção química utilizando o protocolo à base

de cetamina e midazolam na dose de 8 mg/kg (IM) e 0,2 mg/kg respectivamente (CARPENTER, 2010). Houve a identificação dos animais incluindo aferição do peso e número de identificação do microchip (Figura 4) (Tabela 2).

Figura 4: Manejo realizado com os *Sapajus flavius* (Schreber, 1774). A: contenção física. B: pesagem. C: leitura do microchip.
Fonte: Arquivo Pessoal.

Tabela 2: Informações dos *Sapajus flavius* (Schreber, 1774) estudados utilizadas para a identificação das amostras.

Animal	**N1**	**N2**	**N3**	**N4**	**N5**
Sexo	Macho	Macho	Macho	Fêmea	Fêmea
Idade	Adulto	Adulto	Adulto	Adulto	Adulto
Peso	2,800kg	2,900kg	1,600kg	2,050kg	1,800kg
Identificação	N°3335	N°9690	N°9971	N°9667	N°8891

Fonte: Arquivo pessoal.

Após isso foram feitos três tipos de coletas com os *Sapajus flavius*, de início as fezes eram coletadas manualmente com uso de luvas cirúrgicas estéreis e auxílio de lubrificante atóxico a base de água e armazenados em coletores universais; o segundo método foi por meio do uso de SWAB diretamente no canal anal dos animais e, por fim, a terceira coleta foi um lavado com sonda N°10, na qual a sonda era revestida de lubrificante, sendo posto no ânus do animal e ejetado soro fisiológico 0,9% para a realização do lavado, o material foi armazenado dentro das seringas (Imagem 5).

Figura 5: Coleta de material fecal. A: coleta com uso de SWAB. B: lavado com sonda.
Fonte: Arquivo Pessoal.

As amostras foram transportadas sob refrigeração em caixas de isopor com gelox para o Laboratório de Parasitologia da Faculdade de Enfermagem Nova Esperança (FACENE) e no mesmo dia em que houve a coleta do material, as amostras foram processadas e avaliadas.

4.4. EXAMES COPROPARASITOLÓGICOS

4.4.1. Métodos de Flutuação

O método de Flutuação Direta foi feito de acordo com Taylor, Coop e Wall (2017). As amostras de fezes foram pesadas, sendo posto em média 2g de amostras fecais em copos de plástico e depois foi adicionado um terço do copo de solução hipersaturada de sacarose para homogeneizar o material. A filtragem foi feita gaze de algodão, o filtrado foi transferido para tubos de ensaio até a formação do menisco, foi realizado em seguida o posicionamento das lâminas de microscopia óptica de luz seguido de um intervalo de 20 minutos. Por fim, as lâminas foram avaliadas em microscópios de luz.

Com o material obtido com a coleta do SWAB e lavado com sonda, não foi possível realizar a filtragem do material e realizamos o método de Esfregaço Direto de acordo com Taylor, Coop e Wall (2017). Foi adicionado uma gota do material diretamente na lâmina de

microscopia óptica junto com 2 gotas de lugol, em seguida as lâminas foram avaliadas no microscópio de luz.

4.4.2. Método de Ritchie (1948)

Com a amostra coletada do N.º 2 foi realizado o método de sedimentação de acordo com Ritchie (1948). A amostra de fezes foi pesada e posto em média 1g em um copo de plástico com cerca de um terço de água destilada para ser feito a homogeneização do material, o processo de filtragem também foi feito com uso de gaze de algodão e o filtrado foi posto em tubos de bioquímico estéreis de vidro. A centrifugação do material foi realizada três vezes por 60 segundos a 2500 rpm, antes de repetir a centrifugação pela segunda vez foi lavado o sedimento, em seguida antes de centrifugar pela última vez foi adicionado 2 ml de formol a 10% deixando descansar por três minutos e por fim, foi adicionado 2 ml de éter comercial e misturou o material. Depois da última centrifugação foi posto o sedimento em lâminas de microscopia óptica e é pingado 1 a 2 gotas de lugol, as lâminas são avaliadas em microscópios de luz para a identificação morfológica dos parasitos (RITCHIE, 1948).

4.5. ASPECTOS ÉTICOS

O presente trabalho foi submetido à Comissão de Ética na Utilização de Animais (CEUA) da Faculdade de Enfermagem Nova Esperança e para o Sistema de Autorização e Informação em Biodiversidade (SISBIO). Número de protocolo de aprovação do CEUA N.º 0127.2022.1 e código de autenticação do SISBIO N.º 0853870120221111.

5. RESULTADOS E DISCUSSÃO

Com relação aos métodos coproparasitológicos utilizados nos animais listados na Tabela 2 na pág.28; inicialmente, o Método de Flutuação Direta só foi possível ser realizado com N1.º e N.º 2, devido alguns não terem material fecal, provavelmente por já terem defecado naquela manhã; com os animais que foi possível realizar a coleta foi pouca amostra, só foi possível realizar o Método de Ritchie com N°2 por haver maior quantidade. Mesmo tendo sido processado a amostra de fezes do N°1, não foi encontrado parasitas nas lâminas, enquanto que nas lâminas de N.º 2 de ambos métodos foram encontrados parasitas.

O uso do Método de Esfregaço Direto com material obtido com uso do SWAB não teve resultados pois, não houve parasitas encontrados nas lâminas. Entretanto, o Método de Esfregaço Direto com as amostras do lavado com sonda, disponibilizou uma quantidade boa de material fecal, foi possível visualizar ovos e larvas de parasitas.

A identificação dos parasitas encontrados ocorreu por meio da análise morfológica das chaves (Figura 6).

Figura 6: Parasitas encontrados na pesquisa com aumento de 300 x. A: ovo decorticado de *Ascaris* spp. B: ovo da família Hymenolepididae. C: ovo do tipo Strongylida. D: ovo de *Schistosoma mansoni*. E: ovo de *Strongyloides* spp. F: ovo de *Strongyloides* spp. G: larva Rabditoide. H: Larva Filariforme.
Fonte: Arquivo Pessoal.

A foto A foi identificada como sendo ovo de *Ascaris* sp. foi observado por meio do Método de Flutuação Direta com a amostra de fezes coleta do N.º 2. O ovo decorticado possui formato oval ou quase esférico, apresentando camada interna e média, com célula ovo em seu

interior, diferenciando do ovo fértil pela ausência da membrana mamilonada (UCHOÂ *et al*., [s.d.]).

Na imagem B é possível visualizar ovo de *Hymenolepis* spp., encontrado somente por meio do Método de Ritchie. A morfologia dos ovos é de formato esférico ou oval, com paredes lisas e finas, possui tamanho médio de 55 a 80µm e contém um embrião hexacanto ou oncosfera (MONTEIRO, 2017; UCHOÂ *et al*., [s.d.]).

A foto C foi identificada como ovos do tipo Strongylida, que foi visualizado por meio de todos os métodos, com exceção do Esfregaço Direto com a coleta do SWAB. Foi classificado como Strongilídeo por não ser possível visualizar todas as características de um Ancilostomídeo, que são parasitas com ovo elipsoide de casca fina e transparente, com massa embrionária no interior que se fragmenta formando uma mórula e posteriormente uma larva, ocorrendo redução do espaço claro entre a casca e a massa à medida que a larva se desenvolve. Os ovos podem ser encontrados em diferentes fases de desenvolvimento, variando de 56 a 76 µm de comprimento (UCHOÂ *et al*., [s.d.]).

A figura D é de um ovo de *Schistosoma mansoni* que foi visualizado somente pelo Método de Ritchie, sendo as técnicas de sedimentação mais indicadas para identificar parasitos da Trematódeos. O ovo do parasita é ovoide e com casca espessa, possuindo um polo mais delgado, que pode varia dependendo da fase embrionária. Presença de espinho ou espículo lateral e em seu interior possui uma célula embrionária ou miracídeo já formado, seu tamanho varia de 150 µm a 65 µm (UCHOÂ *et al.*, [s.d.]).

O *Schistosoma mansoni* é um parasita que requer um caramujo como hospedeiro intermediário para completar seu ciclo de vida e transmissão. Sua indentificação em primatas e humanos é prova de que patógenos zoonóticos podem ser facilmente transmitidos por meios ambientais, como contato com água contaminada contendo os caramujos contaminados (MUCHEMI, 1992; MUNENE *et al*., 1998).

Ovos larvados de *Strongyloides* spp. presentes nas figuras E e F foram vistos na técnica de Esfregaço Direto com a coleta do lavado com sonda, como também foi visto na lâmina do Método de Flutuação Direta com a amostra de fezes coleta do N°2. O ovo possui um formato elipsoidal com extremidade polares simétricas e casca é formada por uma única camada delgada, as superfícies externa e interna são lisas e composta por uma camada uniforme, apresentam comprimento entre 40 e 70 µm e largura média com cerca da metade do comprimento e na ovoposição o ovo já contém a larva de primeiro estágio (LIMA; VIEIRA; BESSA, 2006).

Foi possível observar larvas Rabditoide na imagem G e Filariforme na imagem H, encontrados por meio da técnica de Sedimentação e Esfregaço Direto com a coleta da amostra N°5 do lavado com sonda n°10. As larvas rabditoides são excretadas nas fezes para poderem se tornam larvas filariformes infectante ou larvas de vida livre, que produzem ovos no ambiente. A larva filariforme ou filarioide penetra na pele do hospedeiro e, então, inicia o ciclo parasitário (CENTERS FOR DISEASE CONTROL AND PREVENTION, 2015).

A partir da identificação dos parasitas encontrados por meio dos exames coproparasitológicos realizados com as amostras de fezes de *Sapajus flavius*, foi possível observar possíveis sinais clínicos manifestados pelos animais. Primeiramente, houve presença de perda de peso do indivíduo N.º3 com 1,600 kg. Além disso, foi observado pela equipe especializada em diagnóstico por imagem por meio da realização do exame de ultrassonografia, alterações em dois animais, o N. º3 apresentou linfadenopatia reativa e peritonite focal no abdômen médio direito, enquanto que foi descoberto que no N.º 5 prenhez.

Os primatas contraem a maioria dos parasitas no seu habitat natural devido à sua maior acessibilidade a determinados vetores ou hospedeiros intermediários essenciais para a transmissão do parasita e aos respectivos hábitos alimentares. A grande maioria dos parasitas encontra-se bem adaptada aos seus hospedeiros, não causando sintomatologias clínicas. Entretanto alguns parasitas, além de favorecer a instalação de infecções secundárias, provocam distúrbios fisiológicos, lesões que debilitam o animal, como perda de peso e até quadros fatais, como também, infecções parasitárias podem ser favorecidas secundariamente por outra enfermidade ou situação que esteja acometendo o animal (TOFT II; EBERHARD, 1998).

6. CONCLUSÃO

Foi evidenciado que os primatas da espécie *Sapajus flavius* estudados não apresentavam alterações clínicas decorrentes da infecção parasitária. A descoberta da prenhez corroborou o aumento da presença de parasitos no animal N°5. Além disso, foi determinado por meio dos exames coproparasitológicos que não seria necessário intervir com protocolos terapêuticos, pois os animais não apresentavam uma carga parasitária alta, confirmando a efetividade do manejo realizado no zoológico. Entretanto, a identificação de *Schistosoma mansoni*, parasitose com potencial zoonótico e risco a saúde pública, foi um achado de grande importância, demonstrando um grande fator de ameaça para os funcionários, visitantes e animais cativos no local. O zoológico está localizado em uma área de remanescente de Mata Atlântica, havendo grande presença de um lago, córregos e outros corpos de água de pequeno porte, possibilitando o desenvolvimento do hospedeiro intermediário do *S. mansoni*, o caramujo.

REFERÊNCIAS

ALCÂNTARA, D. S. et al. Estudo coproparasitológico da espécie Cebus libidinosus (macaco-prego). **Arquivo Brasileiro de Medicina Veterinária e Zootecnia**, v. 68, n. 6, p. 1609-1612, 2016.

ALVARADO-VILLALOBOS, M. A. *et al*. Flotation techniques (FLOTAC and mini-FLOTAC) for detecting gastrointestinal parasites in howler monkeys. **Parasites & Vectors**, v. 10, n. 1, p. 586, 2017

ALVES, A. C.; BITTENCOURT, L. H.. levantamento de parasitos gastrintestinais na espécie sapajus sp.(macaco-prego) do zoológico municipal de Cascavel/PR. **Arquivos Brasileiros de Medicina Veterinária FAG**, v. 1, n. 2, 2018.

AURICCHIO, P. **Primatas do Brasil**. 2. ed. São Paulo: Terra Brasilis Comercio De Material Didatico e Editora, 1995.

BACALHAO, M. B. M. *et al.* Descrição morfológica de duas espécies de *Sapajus* encontradas na Paraíba: *S. libidinosus* e o recém-redescoberto e já criticamente ameaçado *S. flavius*. **Pesquisa Veterinária Brasileira**, v. 36, n. 4, p. 317–321, 2016.

BARBOSA, AS. *et al*. Balantidium coli and other gastrointestinal parasites in captives non-human primates of the Rio de Janeiro, Brazil. **Journal of medical primatology**, v. 44, n. 1, p. 18-26, 2015.

BARBOSA, A. DA S. *et al*. Gastrointestinal Parasites in Captive Animals at the Rio de Janeiro Zoo. **Acta Parasitologica**, v. 65, n. 1, p. 237–249, 2020.

BATISTA, A. I. V. *et a*l. Gastrointestinal parasites in wild and exotic animals from a Zoobotanical Park in Northeast of Brazil. **Research, Society and Development**, v. 10, n. 13, p. 1-12, 2021.

BICA-MARQUES, J. C.; SILVA, V. M. DA; GOMES, D. F. Ordem Primates. *In:* REIS, N. R. *et al*. (Eds.). **Mamíferos do Brasil**. Londrina: 2006, p. 101-133.

BRASIL. Lei nº 9.605, de 12 de fevereiro de 1998. Lei nº 9.605, de 12 de Fevereiro de 1998. Disponível em: <http://www.planalto.gov.br/ccivil_03/leis/l9605.htm>. Acesso em: 7 maio 2022.

BRASIL. MMA (MINISTÉRIO DO MEIO AMBIENTE-BRASIL. Portaria nº 444 de 17 de dezembro de 2014. **Lista Oficial das Espécies da Fauna Brasileira Ameaçadas de Extinção**, 2014. Disponível em: <https://www.ibama.gov.br/component/legislacao/?view=legislacao&legislacao=134520>. Acesso em: 7 maio 2022.

BRASIL. MINISTÉRIO DO MEIO AMBIENTE (MMA). **Plano de Manejo da Área de Proteção Ambiental da Bacia do Rio São João/Mico-Leão-Dourado**. 2008.

BOWMAN, D. D. *et. al*. **Parasitologia Veterinária de Georgis**. 8.ed. Barueri, SP: Manoele, 2006. p. 182-199.

BUENO, C.; SOUSA, C. O. M.; FREITAS, S. R. Habitat or matrix: which is more relevant to predict road-kill of vertebrates?. **Brazilian Journal of Biology**, v. 75, p. 228-238, 2015.

CARPENTER, J. W. Formulário de animais exóticos. **Medvet, Brasil**, 2010.

CATENACCI, L.S. *et al*. Occurrence of Prosthenorchis elegans in Free-living Primates fromthe Atlantic Forest of Southern Bahia, Brazil. **Journal of Wildlife Diseases**, v. 52, n. 2, p. 364–368, 2016.

CENTERS FOR DISEASE CONTROL AND PREVENTION (2015): CENTERS FOR DISEASE CONTROL AND PREVENTION – CDC. **Strongyloidiasis**, 2015. Disponível em: https://www.cdc.gov/dpdx/strongyloidiasis/. Acesso em: 15 de outubro de 2022

CHIARELLO, A. G. Primates of the Brazilian Atlantic forest: the influence of forest fragmentation on survival. In: **Primates in fragments**. Springer, Boston, MA, p. 99-121, 2003.

CHRISTIANSEN, E. F. et al. infection of a Goeldi's monkey (Callimico goeldii) with a european strain of Echinococcus multilocularis in a canadian institution. **Journal of Zoo and Wildlife Medicine**, v. 46, n. 2, p. 378–381, 2015

CIOCHETI, G. *et al*. Highway widening and underpass effects on vertebrate road mortality. **Biotropica**, v. 49, n. 6, p. 765-769, 2017.

CUBAS, Z. S.; SILVA, J. C. R.; CATÃO-DIAS, J. L. **Tratado de Animais Selvagens: medicina veterinária**. 2. ed. São Paulo: Roca, 2014.

CULOT, L. *et al*. ATLANTIC-PRIMATES: a dataset of communities and occurrences of primates in the Atlantic Forests of South America. **Ecological Society of America**, 2019.

DAVID, E. B. *et al*. Molecular typing of Giardia duodenalis isolates from nonhuman primates housed in a Brazilian zoo. **Revista do Instituto de Medicina Tropical de São Paulo**, v. 56, n. 1, p. 49-54, 2014

DA SILVA, L. G. *et al*. Patch size, functional isolation, visibility and matrix permeability influences Neotropical primate occurrence within highly fragmented landscapes. **PLoS One**, v. 10, n. 2, p. 1-20, 2015.

DOS SANTOS, C. S. *et al*. Morphological, ultrastructural, and molecular characterization of intestinal tetratrichomonads isolated from non-human primates in southeastern Brazil. **Parasitology Research**, v. 116, n. 9, p. 2479–2488, 2017.

ESTRADA, A. *et al*. Impending extinction crisis of the world's primates: Why primates matter. **Science advances**, v. 3, n. 1, p. 1-16, 2017.

FERREIRA, R. G. *et al*. On the occurrence of Cebus flavius (Schreber 1774) in the Caatinga, and the use of semi-arid environments by Cebus species in the Brazilian state of Rio Grande do Norte. **Primates**, v. 50, n. 4, p. 357–362, 2009.

FIGUEIREDO, M. A. P.; MANRIQUE, W. G.; NOGUEIRA, R. M. S. Survey of gastrointestinal parasites of the center for screening of wild animals from São Luís, Maranhão State, Brazil. **Ars Veterinaria,** v. 34, n. 2, p. 60-68, 2018.

FIGUEIREDO, M. A. P. *et al.* Diversidade de parasitos gastrintestinais em primatas neotropicais de criadouro conservacionista situado na amazônia maranhense, estado do maranhão, Brasil. **Ars Veterinaria**, v. 36, n. 1, p. 12–19, 2020.

FORTES, E.. **Parasitologia veterinária**. 4. ed. São Paulo: Ícone, 2004. p. 249-272.

GRAIPEL, M. E. *et al*. Mamíferos da Mata Atlântica. **Revisões em Zoologia: Mata Atlântica**, p. 391-482, 2017.

GUERRERO, F. *et al*. Identificación de parásitos gastrointestinales en primates no humanos del zoológico parque natural de Pucallpa, Perú. Revista de Investigaciones. **Veterinarias del Perú**, v. 23, n. 4, p. 469-478, 2012.

Instituto Brasileiro do Meio Ambiente e dos Recursos Naturais Renováveis - IBAMA. **Lei nº 7, de 30 de abril de 2015.** INSTRUÇÃO NORMATIVA IBAMA Nº 7, de 30 de abril de 2015. Disponível em: <https://www.icmbio.gov.br/cepsul/images/stories/legislacao/Instrucao_normativa/2015/in_ibama_07_2015_institui_categorias_uso_manejo_fauna_silvestre_cativeiro.pdf>. Acesso em: 7 maio 2022.

ICMBIO – Instituto Chico Mendes de Conservação da Biodiversidade. **Área Importante para a Conservação de Primatas no Centro de Endemismo Pernambuco**. 2014.

ICMBIO – Instituto Chico Mendes de Conservação da Biodiversidade. **Avaliação do Risco de Extinção de Sapajus flavius (Schreber, 1774) no Brasil. Processo de avaliação do risco de extinção da fauna brasileira.** Disponível em: <https://www.icmbio.gov.br/portal/faunabrasileira/estado-de-conservacao/7272-mamiferos-sapajus-flavius-macaco-prego-galego>. Acesso em: 20 abr. 2022.

ICMBIO. Instituto Chico Mendes de Conservação da Biodiversidade. Livro Vermelho da Fauna Brasileira Ameaçada de Extinção. 2018.

IUCN - International Union for Conservation of Nature**. Sapajus flavius (Blonde Capuchin)**. 2020. Disponível em: <https://www.iucnredlist.org/species/136253/192592928>. Acesso em: 7 maio. 2022.

KNAUF, S.; JONES-ENGEL, L.. An introduction to one health and neglected diseases in monkeys. In: **Neglected Diseases in Monkeys**. Springer, Cham, p. 1-5, 2020.

KOUASSI, R. Y. *et al*. Diversity and prevalence of gastrointestinal parasites in seven non-human primates of the Taï National Park, Côte d'Ivoire. **Parasite**, v. 22, 2015.

LIMA, S. D. S.; VIEIRA, F. M.; BESSA, E. C. D. A. Morfologia e biometria de ovos e larvas de strongyloides sp. grassi, 1879 (rhabditoidea: strongyloididae) parasito gastrointestinal de

hydrochaeris hydrochaeris (linnaeus, 1766) (rodentia: hydrochaeridae), no município de Juiz de Fora, Minas Gerais. **Revista Brasileira de Parasitologia Veterinária**, v. 15, n. 1, p. 7–12, 2006.

MARTIN-SOLANO, S. *et al*. Gastrointestinal parasites in captive and free-ranging Cebus albifrons in the Western Amazon, Ecuador. I**nternational Journal for Parasitology: Parasites and Wildlife**, v. 6, n. 3, p. 209-218, 2017.

MENEZES, R. A. O. **et al**. Sensibilidade de métodos parasitológicos para o diagnóstico das enteroparasitoses em Macapá–Amapá, Brasil. **Rev Biol Ciênc Terra**, v. 13, n. 2, p. 66-73, 2013.

Mendes, C. R. *et al*. Estudo comparativo entre os métodos de Kato-Katz e coprotest. **Revista da Sociedade Brasileira de Medicina Tropica**l, v. 38, n. 2, 178-180, 2005

MONTEIRO, S. G. **Parasitologia na medicina veterinária**. 2. ed. Rio de Janeiro: Roca, 2017.

MUCHEMI, Gerald KM. Baboons as maintenance hosts of human schistosomiasis in Kenya. 1992. Tese (Doutorado) - University of Liverpool, Liverpool, 1992.

MUNENE, E. et al. Helminth and protozoan gastrointestinal tract parasites in captive and wild-trapped African non-human primates. **Veterinary parasitology**, v. 78, n. 3, p. 195–201, 14 ago. 1998.

OEHLMEYER, A. S.; SANTOS, E. F. Estudo do comportamento e enriquecimento ambiental com cachorro-do-mato-vinagre (Speothos venaticus, LUND, 1842) no Zoológico do Bosque dos Jequitibás de Campinas–SP. In: **XXX CONGRESSO SOCIEDADE BRASILEIRA DE ZOOLÓGICOS**. 2006.

OLIVEIRA, M. M. de. Rediscovery of Marcgraves capuchin monkey and designation of a neotype for Simia flavia Schreber, 1774 (Primates, Cebidae). **Boletim do Museu Nacional**, v. 523, p. 1-16, 2006.

PARR, N. A *et al*. A coprological survey of parasites in white- faced capuchins (Cebus capucinus) from Sector Santa Rosa, ACG, Costa Rica. **Folia Primatologica**, v. 84, n. 2, p. 102-114, 2013.

PATRA, G. *et al*. Prevalence of gastrointestinal parasites in captive non-human primates of zoological gardens in North-Eastern region of India. **Biological Rhythm Research**, v. 51, n. 5, p. 690-698, 2018.

PEREIRA, L. C. P. *et al*. Importância do Zoológico na conservação das espécies. **Pubvet**, v. 15, n. 12, p. 1–11, 2021.

PINTO, H, A. et al. Platynosomum illiciens (Trematoda: Dicrocoeliidae) in captive Black-tufted marmoset Callithrix penicillata (Primates: cebidae) Brazil: a morphometric analyses with taxonomic comments on species of platynosomum from nonhuman Primates. **Journal of Parasitology**, v. 103, n.1, p.14-21, 2017.

PONTES, A. R. M.; MALTA, A.; ASFORA, P. H. A new species of capuchin monkey, genus

Cebus Erxleben (Cebidae, Primates): found at the very brink of extinction in the Pernambuco Endemism Centre. **Zootaxa**, v. 1200, n. 1, p. 1–12, 2006.

RITCHIE, L. S. An ether sedimentation technique for routine stool examinations. **Bulletin of the U.S. Army Medical Department**, v. 8, n. 4, 1948.

ROBINSON, J. G.; JANSON, C. H. Capuchins, Squirrel Monkeys, and Atelines: Socioecological Convergence with Old World Pritnates. In: **Primate societies**. University of Chicago Press, p. 69-82, 2008.

RODRIGUES, T. C. *et al.* Adaptação das técnicas parasitológicas de identificação para quantificação de parasitos gastrintestinais em primatas. **Research, Society and Development**, v. 10, n. 12, p. 1-11, 2021.

SALDANHA, P. DE O.; PEIXOTO, R. DA S. Análise bibliográfica do tráfico de animais silvestres no Nordeste do Brasil na última década. **Revista Multidisciplinar do Núcleo de Pesquisa e Extensão (RevNUPE)**, v. 1, n. 1, p. 1-23, 2021.

SILVA, A. S. et al. Ocorrência de protozoários gastrintestinais em primatas mantidos em cativeiro na região sul do Brasil. **Ciência Rural**, v. 38, p. 2658-2661, 2008.

SILVA, M. T. F. *et al.* Ocorrência de parasitos intestinais em Bugio-preto (Alouatta caraya) do Parque Zoobotânico de Teresina, Piauí. **Acta Scientiae Veterinariae**, v. 46, n. 1, p. 317, 2018.

STEPHENS, P. R. *et al*. **Global mammal parasite database version 2.0**. 2017.

STUART, M. D. *et. al*. A coprological survey of parasites of wild muriquis, Brachyteles arachnoides, and brown howling monkeys, Alouatta fusca. **Journal of the Helminthological Society of Washington**, v. 60, n. 1, p. 111-115, 1993.

TAVELA, A. O.; STEPHENS, P. R. *et al*. Global mammal parasite database version 2.0. 2017.. et al. Helminths of wild hybrid marmosets (Callithrix sp.) living in an environment with high human activity. **Revista Brasileira de Parasitologia Veterinária**, v.22, n.3, p. 391-397, 2013.

TAYLOR, M. A.; COOP, R. L.; WALL, R. L. **Parasitologia Veterinária**. 4. ed. Rio de Janeiro: Guanabara Koogan Ltda., 2017.

TREJO-MACIAS, G.; ESTRADA, A.. Risk factors connected to gastrointestinal parasites in mantled Alouatta palliata mexicana and black howler monkeys Alouatta pigra living in continuous and in fragmented rainforests in Mexico. **Current Zoology**, v. 58, n. 3, p. 375-383, 2012.

TOFT II, John D.; EBERHARD, Mark L. Parasitic diseases. In: **Nonhuman primates in biomedical research**. Academic Press, 1998. p. 111-205.

UCHOÂ, C. M. et al. Atlas Virtual de Parasitologia, s. d. Disponível em: <http://atlasparasitologia.sites.uff.br/>. Acesso em: 15 de outubro de 2022.