FACULDADE DE ENFERMAGEM NOVA ESPERANÇA
CURSO DE BACHARELADO EM MEDICINA VETERINÁRIA

VITÓRIA REGINA DE SOUZA

DEISCÊNCIA CIRÚRGICA APÓS TRATAMENTO DE HERNIORRAFIA EM SUÍNO RAÇA LANDRACE– RELATO DE CASO

JOÃO PESSOA
2023

VITÓRIA REGINA DE SOUZA

DEISCÊNCIA CIRÚRGICA APÓS TRATAMENTO DE HERNIORRAFIA EM SUÍNO RAÇA LANDRACE – RELATO DE CASO

Trabalho de Conclusão de Curso – TCC, apresentado à Coordenação do Curso de Graduação em Medicina Veterinária da Faculdade de Enfermagem Nova Esperança como exigência parcial para obtenção do título de Bacharel em Medicina Veterinária.

ORIENTADOR (A): Prof. Dra. Sandra Batista dos Santos.

JOÃO PESSOA
2023

S719d Souza, Vitória Regina de

Deiscência cirúrgica após tratamento de herniorrafia em suíno: relato de caso / Vitória Regina de Souza. – João Pessoa, 2023.

19f.; il.

Orientadora: Profª. Dª. Sandra Batista dos Santos.

Trabalho de Conclusão de Curso (Graduação em Medicina Veterinária) – Faculdade Nova Esperança - FACENE

1. Suíno. 2. Cirúrgico. 3. Celiotomia. 4. Patologia Cirúrgica. 5. Suinocultura. I. Título.

CDU: 636.4:616-089

VITÓRIA REGINA DE SOUZA

DEISCÊNCIA CIRÚRGICA APÓS TRATAMENTO DE HERNIORRAFIA EM SUÍNO RAÇA LANDRACE – RELATO DE CASO

Trabalho de Conclusão de Curso - TCC II apresentado pela aluna **Vitória Regina de Souza** do Curso de Bacharelado em Medicina Veterinária, tendo obtido o conceito _____, conforme a apreciação da Banca Examinadora.

Aprovado em _____de _____de 202___.

BANCA EXAMINADORA

_____

Dra. Sandra Batista dos Santos- Orientador

_____

Dra. Nadja Soares Vila Nova - Membro

_____

Dra. Maíza Araújo Cordão – Membro

RESUMO

As hérnias são definidas como protusões anormais no abdômen, podendo ser de origem adquirida ou congênita, além disso, representam importantes fontes de prejuízos econômicos na suinocultura. No caso das hérnias incisionais, estas geralmente resultam de cirurgias abdominais anteriores, e fatores como pressão abdominal, infecção da ferida cirúrgica, o tipo de padrão de sutura empregado ou deficiências no processo de cicatrização. Este estudo tem como objetivo relatar um caso clínico e cirúrgico de deiscência de hérnia incisional após tratamento de herniorrafia em suíno, macho da raça Landrace, 6 meses de idade, pesando 30 kg. O suíno foi atendido na Fazenda Escola Nova Esperança, no bairro Valentina, João Pessoa-PB, apresentando volume abdominal, desconforto e infecção local, após uma cirurgia de laparotomia exploratória. Foi realizada correção cirúrgica através da herniorrafia. Durante o tratamento da herniorrafia foi feita o uso de padrão de sutura tipo Horizontal em "U", de Wolff. De fato que, em algumas horas após a cirurgia, o animal apresentou deiscência da hérnia pela segunda vez. Foi realizada assim uma segunda herniorrafia para tratar e descobrir a causa da deiscência. Na segunda herniorrafia o padrão de sutura utilizado foi o simples contínuo para o fechamento abdominal com fio poliéster. Após sete dias de pós-cirúrgico o animal não apresentou recidiva de hérnia. Foi possível concluir que a causa provável da deiscência de hérnia pela segunda vez foi por erro na escolha padrão de sutura e falha na cicatrização da ferida, além de infecção local.

Palavras chave:, cirúrgica, celiotomia, patologia cirúrgica, suinocultura, suíno.

ABSTRACT

Hernias are defined as abnormal protrusions in the abdomen, and can be of acquired or congenital origin. They also represent important sources of economic losses in pig farming. In the case of incisional hernias, these usually result from previous abdominal surgery, and factors such as abdominal pressure, infection of the surgical wound, the type of suture pattern used or deficiencies in the healing process. The aim of this study is to report a clinical and surgical case of incisional hernia dehiscence following herniorrhaphy in a 6-month-old Landrace male pig weighing 30 kg. The pig was seen at the Nova Esperança school farm, in the Valentina neighborhood, João Pessoa-PB, presenting with abdominal volume, discomfort and local infection, following exploratory laparotomy surgery. Surgical correction was performed through herniorrhaphy. During the herniorrhaphy, Wolff's horizontal U-shaped suture pattern was used. In fact, a few hours after the surgery, the animal presented hernia dehiscence for the second time. A second herniorrhaphy was therefore performed to treat and discover the cause of the dehiscence. In the second herniorrhaphy, the suture pattern used was simple continuous suture for abdominal closure with polyester thread. Seven days after surgery, the animal had no recurrence of the hernia. It was possible to conclude that the probable cause of hernia dehiscence the second time around was due to an error in the choice of suture pattern and failure to heal the wound, as well as local infection.

Key words: surgical, celiotomy, surgical pathology, pig farming, Swine

LISTA DE FIGURAS

FIGURA 1- Herniorrafia em suíno.....11

FIGURA 2 - Laparotomia e Celiotomia no paciente: Presença de conteúdo purulento e fios de sutura usados na primeira herniorrafia.....11

FIGURA 3 - Material fibrótico no interior da cavidade abdominal do paciente suíno**:** Massa retirada durante a segunda herniorrafia**.**.....11

FIGURA 4 - Suíno Landrace: Demonstração do fim do tratamento.....12

LISTA DE TABELAS

TABELA 1: Perfil hematológico de um Suíno.....14

TABELA 2: Perfil Bioquímico do paciente suíno com hérnia incisional.....14

SUMÁRIO

1. INTRODUÇÃO.....9

2. DESCRIÇÃO DO CASO.....9

3. RESULTADOS E DISCUSSÃO..... 13

4. CONSIDERAÇÕES FINAIS.....16

REFERÊNCIAS.....17

1. INTRODUÇÃO

Hérnias são anomalias anatômicas que afetam a parede abdominal dos suínos, resultando em consideráveis prejuízos para os produtores e no comprometimento do bem-estar dos animais. Estas anomalias se caracterizam por defeitos na musculatura abdominal, levando a uma protrusão abdominal e sendo denominadas clinicamente como hérnias escrotais, umbilicais, inguinais, entre outras[1]. As hérnias também são categorizadas em congênitas e adquiridas, e, de acordo com as características das hérnias abdominais, podem ser classificadas como redutíveis ou irredutíveis, bem como encarceradas ou estranguladas[2].

As hérnias incisionais são caracterizadas pelo enfraquecimento do tecido muscular abdominal geralmente ocorrendo após procedimentos cirúrgicos, especialmente em casos de laparotomias, nestes casos são comuns as hérnias por deiscências[3]. O fator predisponente para hérnias incisionais estão relacionadas à infecção da incisão cirúrgica[4], visto que os suínos mantidos em determinado tipos de manejo favorecem as deiscências, como em ambientes com higienização precária,[5] ou falha no pós-cirúrgico e na cicatrização da ferida[6].

O diagnóstico das hérnias pode ser feito através do exame clínico e diagnóstico por imagem. A ultrassonografia é uma ferramenta de auxílio para avaliar a extensão do problema[6]. O diagnóstico diferencial de hérnia pode ser realizado diferenciando-as de outras patologias como: cistos, fibrose subcutânea, abcessos, diverticulite prepucial e úraco persistente[3]. O tratamento de hérnias incisionais é realizado através de suturas diretas em margens teciduais ou mediante de uso de telas sintéticas, ou biológicas[2]. Entre o uso de tipos de suturas os mais descritos são os simples interrompidos, padrão cruzado interrompido ou padrões contínuos simples, e uso de material absorvível como poliglactina 910, polidioxanona ou ácido poliglicólico[6].

O presente trabalho teve como objetivo relatar um caso clínico e cirúrgico de deiscência de hérnia incisional após tratamento de herniorrafia em um suíno.

2. DESCRIÇÃO DO CASO

O caso clínico refere-se a um suíno, macho, da raça Landrace, de 6 meses de idade, pesando aproximadamente 30 kg. Durante a anamnese, observou-se que o suíno apresentava um aumento de volume na região abdominal, sete dias após a realização de uma cirurgia de laparotomia exploratória e sendo diagnosticado clinicamente como uma hérnia incisional. Realizou-se uma herniorrafia aberta para corrigir a hérnia. No entanto, na recuperação do

animal constatou-se que ocorreu uma recorrência da deiscência da hérnia (Figura 1). O paciente também apresentou uma infecção na região da incisão cirúrgica, com presença de drenagem purulenta pela cicatriz, estando relacionada com o aparecimento de eritema, edema, calor, rubor e abscesso. O animal foi submetido a uma nova cirurgia de herniorrafia. Para a cirurgia o animal foi submetido a medicamentos pré-anestésicos Mpa, com o uso da anestesia dissociativa como Cetamina (Ketamin®, 10mg/kg, IM) e xilazina (2,0mg/kg, IM), Atropina (0,4mg/kg, IV) por via venosa, e para sedação proporfol (2mg/kg IV), e isoflurano (inalatório).

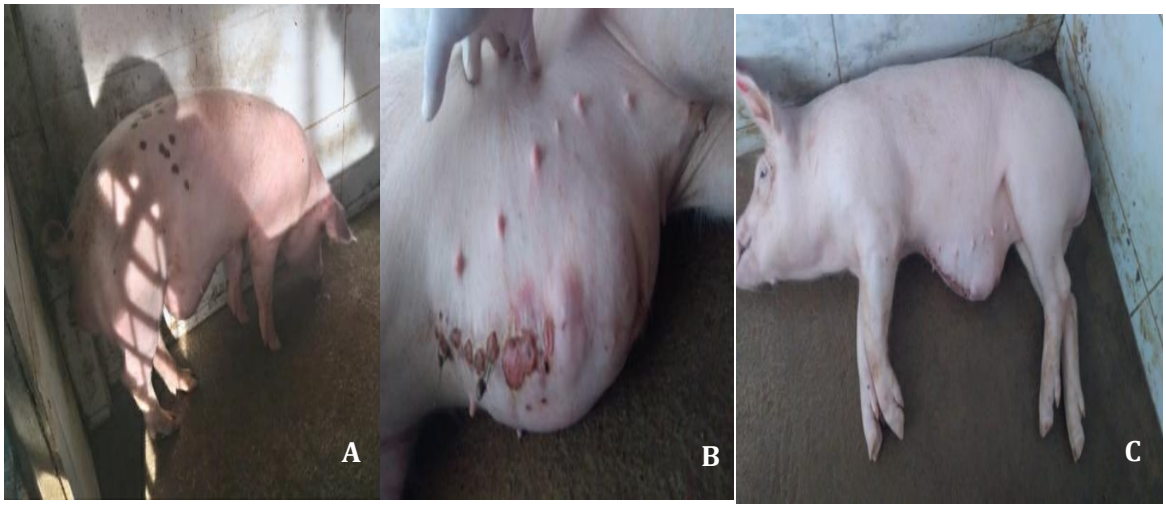

Figura 1- Herniorrafia em suíno: **A**: Caso clínico de hérnia incisional em suíno: **B**: Suíno com intenso processo infeccioso na regão incisional. **C:** Suíno já submetido a Mpa e em decúbito lateral para a realização da herniorrafia.

O procedimento de herniorrafia teve início com a realização de uma celiotomia, envolvendo a incisão da pele e a exposição do tecido subcutâneo. Durante a intervenção, foram notadas aderências entre as alças intestinais e a presença de um abscesso com cerca de 8 cm de comprimento. O fechamento e desbridamento muscular foram realizados utilizando fio de poliéster não absorvível com um padrão de sutura simples contínuo. Em seguida, procedeu-se à redução do espaço morto por meio de um fio absorvível agulhado de ácido poliglicólico, empregando um padrão simples contínuo. Por fim, a dermorrafia foi efetuada com náilon 3.0 em um padrão simples separado. Os fios de sutura da cirurgia anterior, que haviam sido rejeitados, foram removidos, juntamente com o abscesso. Após a conclusão da cirurgia, aplicou-se iodo e terracotril. Foram administrados medicamentos pós-cirúrgicos ao animal, incluindo enrofloxacina (Enro10®, 10mg/kg, via intravenosa) e flunixina (1mg/kg, via intramuscular), além de Dectomax (10 mg/kg, via intramuscular), todos administrados por sete

dias. Após esse período, não foram observadas complicações de deiscência de sutura no animal. Durante a segunda cirurgia de herniorrafia, foram identificados vários achados, incluindo tecido fibrosado com pus, aderências entre alças intestinais e abscesso. Além disso, notou-se a presença de fios de sutura da primeira herniorrafia, alguns ainda intactos, mas distenso, com uma considerável acumulação de material purulento (Figura 2). O tecido fibrosado, que media cerca de 8 cm de comprimento e estava localizado na região umbilical, foi removido durante a segunda herniorrafia (Figura 3).

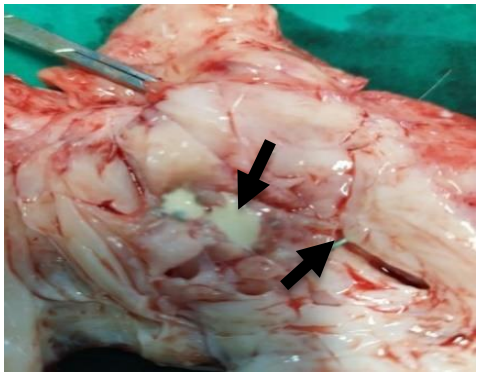

Figura 2 - laparotomia no paciente: Presença de conteúdo purulento no local e fios de sutura usados na primeira herniorrafia.

Figura 3: Material fibrótico no interior da cavidade abdominal do paciente suíno**:** Massa retirada durante a segunda

De acordo com a figura percebe-se que o animal não apresenta aumento de volume abdominal após 7 dias do pós operatório,

Figura 4- Suíno Landrace: Demonstração do fim do tratamento.

3. RESULTADOS E DISCUSSÃO

No presente estudo, foram constatadas alterações no perfil hematológico do paciente em questão (Tabela1), Proteínas Totais (PTT) assim como no perfil hepático (Tabela 2) em relação ao perfil renal não verificou alterações.

No relato descrito, observaram-se alterações discretas nos exames laboratoriais no hemograma e leucograma (Tabela 1 e 2), indicando possível leucocitose por netrofilia e hiperproteinemia. O exame bioquímico renal e hepático (conforme apresentado na Tabela 2) também revelou alterações nos níveis da AST, o que pode ser atribuído ao desgaste causado pela hérnia nos tecidos musculares, uma vez que esta enzima também está presente nos músculos. Conforme Peiró[7], a realização de exames complementares é de grande utilidade no diagnóstico de pacientes que apresentam hérnia, em virtude do aumento observado nos níveis de proteína total, fibrinogênio, linfócitos, aspartato aminotransferase sérica (AST), lactato desidrogenase (LDH) e creatina quinase (CK). Os resultados dos exames laboratorial, físico e anamneses, confirmou-se o diagnóstico de hérnia incisional com presença de processo infeccioso no sítio cirúrgico. Alguns tipos de hérnias são de difícil identificação, sendo necessário recorrer a ultrassonografias para determinar se há comprometimento das vísceras.

A incidência de hérnias incisionais na criação de suínos é um tema pouco abordado em relatos de casos, embora seja mais comum do que se possa supor. Isso se deve à complexidade e ao custo elevado da herniorrafia, muitos produtores evitam a busca por assistência veterinária para esse tipo de tratamento. Além disso, certas raças como Landrace e Large White apresentam taxas mais elevadas de incidência de hérnias do que outras[2].

O desgaste da sutura é caracterizado como a abertura parcial ou total de qualquer parte de uma incisão cirúrgica, podendo ocorrer de forma rápida, conhecida como deiscência cirúrgica, ou de maneira gradual, como observado na hérnia incisional [8]. A deiscência de sutura pode ser também caracterizada como um descontrole da força e da pressão a qual está submetida a abertura cirúrgica[9]. No caso relatado, a ferida se desenvolveu rapidamente devido ao desgaste que ocorria na camada muscular abdominal do animal, resultando em uma pressão maior do que a sutura era capaz de suportar. A persistência das alças intestinais aderidas à parede abdominal durante a segunda cirurgia de herniorrafia sugere a possibilidade de ocorrência de infecção local[4], uma vez que o omento atua como um protetor dos órgãos abdominais contra agentes infecciosos.

Tabela 1: Perfil hematológico de um Suíno

ERITROGRAMA		
	Resultado	*Valor de Referência
Hemácias	7,28 milhões/mm³	5,0 a 8,0 milhões/mm³
Hemoglobina	10,3 g/dl	10,0 a 16 g/dl
Hematócrito	38,3 %	32,0 a 50,0 %
LEUCOGRAMA		
	Resultado	Valor de Referência
Leucócitos Totais	19.900 mm³	11.000 a 22.000 mm³
Segmentados	12.537 mm³	3.200 a 10.000 mm³
Eosinófilos	398 mm³	50 a 2.000 mm³
Linfócitos	6.965 mm³	4.500 a 13.000 mm³
PLAQUETOGRAMA		
Plaquetas	330.000 mm³	100.000 a 800.000 mm³
Proteínas Plasmáticas Totais	8,2 g/dL	6,0 a 8,0 g/dL

Tabela 2: Perfil Bioquímico do paciente suíno com hérnia incisional.

BIOQUÍMICA SÉRICA		
	Resultados	Valores de Referência
Creatinina	1,95 mg/dl	1,0 a 2,70 mg/dl
Alanina Aminotransferase	35,1 UI/L	31,0 a 58,0 U.I/L
Aspartato Aminotransferase	137,7 UI/L	32 a 84 U.I/L
Uréia	42,3 mg/dl	21,4 a 64,2 mg/dl

É importante diferenciar qualquer aumento no tamanho ou alterações na ferida cirúrgica de outras condições patológicas que podem se assemelhar a hérnias. Algumas dessas patologias incluem abcessos, tumores de partes moles, linfadenopatia, hidrocele e osteíte[2]. No presente caso, mesmo sendo a hérnia considerada verdadeira, foi necessária a realização de herniorrafia aberta com fios de poliéster, náilon e polipropileno para sutura contínua, a fim de unir as camadas musculares da cavidade abdominal do paciente tratado. O uso de telas sintéticas não foi viável devido ao seu alto custo cirúrgico. A presença de abscesso no sítio cirúrgico após a primeira herniorrafia pode ser indicativo de resposta inflamatória inicial. Isto pode ser atribuído a práticas inadequadas no pós-cirúrgico, agitação dos leitões no curral, exposição a agentes patogênicos no ambiente que o suíno frequenta, levando à coinfecção generalizada no pós-operatório e, consequentemente, retardando o processo de cicatrização da ferida cirúrgica[6]. Na primeira cirurgia de herniorrafia, foi empregado um padrão de sutura horizontal em "U", de Wolff para interligar a camada muscular abdominal, porém não é aconselhado para essa finalidade, uma vez que é mais apropriado para suturas com tensão moderada. A possível reincidência de hérnia no animal pode ser atribuído ao tipo de sutura utilizado na primeira herniorrafia, onde a mesma não resistiu à tensão dos órgãos, levando à deiscência da sutura.[9.]

Na literatura são referidos que os tipos de incisão também resultam em hérnia incisional, nos casos de presença de infecções na ferida cirúrgica as hérnias incisionais estava mais presente com 31,1%, enquanto nos casos que não possuía nenhuma infecção a incidência da hérnia foi menor cerca de 6,3% diante da pesquisa[10]. Analisando os fatores que podem causar a deiscência cirúrgica, é possível entender que um dos elementos que poderiam ter contribuído para o caso do suíno mencionado foi a presença de infecções; erros na seleção e no padrão de sutura; falhas no fechamento da sutura; aumento da pressão intra-abdominal e falha na cicatrização. A categorização dos fios de sutura ocorre com base na origem do material utilizado (natural ou sintético), tempo de desgaste pelo organismo (absorvível ou não absorvível) e na quantidade de filamentos presentes do material (monofilamentar ou multifilamentar)[11]

Os fios de sutura são elementos cujo propósito é promover a reparação do tecido por meio das extremidades da ferida cirúrgica. No entanto, a consecução dessa função requer a presença de atributos essenciais para sua finalidade, tais como a capacidade de estabelecer um ambiente propício ao crescimento tecidual, ser antimicrobiano, não apresentar toxicidade, ser compatível e apresentar boas propriedades mecânicas, além de diminuir as reações teciduais[12].

4. CONSIDERAÇÕES FINAIS

Diante do caso apresentado de deiscência de hérnia incisional em suíno, foi observado que a herniorrafia é uma intervenção relevante e benéfica para o tratamento de hérnias em suínos. No entanto, é fundamental destacar que o sucesso no tratamento de hérnias irreduzíveis depende das características específicas das hérnias a serem abordadas, bem como da criteriosa seleção das técnicas cirúrgicas, dos materiais e das suturas a serem utilizados, juntamente com a administração de medicamentos recombinantes durante o período pós-operatório.

REFERÊNCIAS

1. Keenliside, J. Belly and scrotal ruptures (umbilical and inguinal hernias). 8th Ann Swine Technol Workshop, Red Deer, Alberta, Canada. 2006.

2. Sampaio Júnior M de O, Costa AKR da, Melo DR de, Santos MW da C, Veloso JF, Parazzi LJ, Rodrigues AS, Moraes V de J, Gomes Junior DC. Hérnia incisional suína: relato de caso. RSD [Internet]. 2021 Mar.26 V.10, n.3. 2021.

3. Andersen, E. M. O.; Spangsberg, R.; Pedersen, K. S.; Barington, K. & Jensen, H. E. In: Proceedings of the International Pig Veterinary Society Congress (IPVS), Mexico. 2014. p. 126.

4. Biondo, S. M. L. P., Pessini, V. C. A., Porto, P. H. C., & Robes, R. R. (2018). Aderências em telas de polipropileno versus telas Sepramesh®: estudo experimental em ratos. Revista do Colégio Brasileiro de Cirurgiões, 45(6), 1-11.

5. Straw B, Bates R, May G. Anatomical abnormalities in a group of finishing pigs: prevalence and pig performance. *J Swine Health Prod.* 2009;17(1):28–31

6. Ortved, K. Miscellaneous abnormalities of the calf. In: Fubini, S. L.; Ducharme, N. G. Farm animal surgery. 2nd ed. St. Louis, Missouri: Elsevier. p. 540-547. 2017.

7. Peiró JR, Lucato B, Mendes LCN, Ciarlini PC, Feitosa FLF, Bonello FL, *et al*. Evaluation of cytologic and biochemical variables in blood, plasma, and peritoneal fluid from calves before and after umbilical herniorrhaphy. 2009. American Journal of Veterinary Research, 70:423-432.

8. Moossa, A.R; Hart, M.E; Easter, D.W. Complicações Cirúrgicas. In: Sabiston JR, D.C; Lyerly, H.K. Tratado de Cirurgia: as bases biológicas da prática cirúrgica moderna. Rio de Janeiro: Guanabara Koogan, 1999. 15(1):Cap.18.

9. Almeida, A.D. Laparotomias. In: Goffi, F.S. Técnica Cirúrgica: Bases Anatômica, Fisiopatológicas e Técnicas da Cirurgia. 3ª Edição. Rio de Janeiro. São Paulo: Livraria Atheneu; 1986. p.587-599.

10. Bevilacqua, R.G; Soares, L.A; Melo JR, F.F. Cirurgia das hérnias umbilicais e incisionais. In: Goffi, F.S et al. Técnica Cirúrgica: Bases Anatômicas, Fisiopatológicas e Técnicas da Cirurgia. 4ª Edição. São Paulo: Atheneu, 2006. Cap. 63.

11. Gogoi, d.; Choudhury, a.j.; Chutia, j.; Pal, a.r.; Khan, M. et al. Development of advanced antimicrobial and sterilized plasma polypropylene grafted muga (antheraea assama) silk as suture biomaterial. Biopolymers, v.101, p.355-365, 2014.

12. Huaixan, l.n.; Arruda, s.s.b.; Leonardo, a.s.; Viana, J.C. et al. Macroscopic, histochemical, and immunohistochemical comparison of hysterorrhaphy using catgut and chitosan suture wires. J. Biomed. Mater. Res. B Appl. Biomater, v.104, p.50-57, 2016.