FACULDADE DE ENFERMAGEM NOVA ESPERANÇA
CURSO DE BACHARELADO EM MEDICINA VETERINÁRIA

HEITOR MARINHEIRO DE MORAIS DIAS

BRONCOSCOPIA COM LAVADO BRONCOALVEOLAR:

RELATO DE CASO

JOÃO PESSOA
2022

HEITOR MARINHEIRO DE MORAIS DIAS

BRONCOSCOPIA COM LAVADO BRONCOALVEOLAR:

RELATO DE CASO

Trabalho de Conclusão de Curso – TCC, apresentado à Faculdade Nova Esperança como parte dos requisitos exigidos para à conclusão do curso de Bacharelado em Medicina Veterinária.

Orientadora: Profª Dra Islaine Salvador

JOÃO PESSOA

2022

HEITOR MARINHEIRO DE MORAIS DIAS

BRONCOSCOPIA COM LAVADO BRONCOALVEOLAR:

RELATO DE CASO

Trabalho de Conclusão de Curso - TCC apresentado pelo aluno Heitor Marinheiro de Morais Dias do Curso de Bacharelado em Medicina Veterinária, tendo obtido o conceito _____, conforme a apreciação da Banca Examinadora.

Aprovado em _____ de _____ de 202___.

BANCA EXAMINADORA

Profª. Drª. Islaine de Souza Salvador- Orientador

Prof. Ms. João Pedro Barbosa- Membro

Profª. Drª. Adriana Trindade Soares- Membro

D532b Dias, Heitor Marinheiro de Morais

Broncoscopia com lavado broncoalveolar: relato de caso clínico / Heitor Marinheiro de Morais Dias. – João Pessoa, 2022.

31f.; il.

Orientadora: Profª. Drª. Islaine de Souza Salvador.

Trabalho de Conclusão de Curso (Graduação em Medicina Veterinária) – Faculdade Nova Esperança - FACENE

1. Broncomalácia. 2. Bronquite Crônica. 3. Colapso Traqueal. 4. Tosse. I. Título.

CDU: 612.2

RESUMO

A Broncomalácia (BM) é descrita por perda da rigidez na musculatura dos brônquios e vias aéreas menores suportadas por cartilagem, apresentando tosse improdutiva crônica como o principal sinal presente em 85% dos casos. A tosse é uma função fisiológica defensiva vital, o reflexo da tosse impede a aspiração de material estranho ou nocivo e preserva a saúde do sistema respiratório. A broncoscopia é uma ferramenta de diagnóstico usada na medicina veterinária para complementar outros exames, permitindo a avaliação visual das alterações estruturais traqueobrônquicas, bem como a coleta de amostras do trato respiratório inferior (TRI) para análises microbiológicas, citológicas e histopatológicas. Este trabalho teve como objetivo relatar um exame de diagnóstico diferencial (broncoscopia) em um cão, macho, da raça Yorkshire, 13 anos, cuja queixa principal era tosse crônica e intolerância a exercícios. Foi realizado estudo radiográfico do tórax, no qual foi observado aumento na opacificação pulmonar de padrão broncointersticial tendendo a alveolar, com espessamento em paredes brônquicas, sugestiva de edema pulmonar incipiente ou em resolução evidenciado pelo sobrepeso; notou-se também diminuição do lúmen traqueal, na entrada do tórax, sugestivo de colapso traqueal grau II,/III de IV. Em seguida foi realizado tratamento das alterações clínicas encontradas e indicado consulta cardiológica, na qual constatou, por meio do ecodopplercardiograma que a tosse não era de origem cardíaca. Desta forma foi indicado a realização da broncoscopia com lavado broncoalveolar, tendo como achados endoscópicos observados: prolongamento de palato, colapso traqueal importante, broncomalácia grave e presença moderada de muco, sugerindo bronquite crônica. Estas patologias contribuem para o excesso de produção de muco nas vias aéreas, resultando em bronquites recorrentes e desencadeando o processo de tosse crônica. Com isso, mostra-se a importância da broncoscopia como ferramenta utilizada no diagnóstico diferencial de tosse, sendo considerada o padrão ouro.

PALAVRAS-CHAVE: Broncomalácia. Bronquite Crônica. Colapso traqueal. Tosse.

ABSTRACT

Bronchomalacia (BM) is described by loss of rigidity in the musculature of the bronchi and smaller airways supported by cartilage, with chronic unproductive cough as the main sign present in 85% of cases. Coughing is a vital defensive physiological function, the cough reflex prevents aspiration of foreign or noxious material and preserves the health of the respiratory system. Bronchoscopy is a diagnostic tool used in veterinary medicine to complement other exams, allowing the visual assessment of tracheobronchial structural alterations, as well as the collection of samples from the lower respiratory tract (IRT) for microbiological, cytological and histopathological analyses. This study aimed to report a differential diagnostic test (bronchoscopy) in a 13-year-old Yorkshire male dog whose main complaint was chronic cough and exercise intolerance. A chest radiographic study was performed, in which an increase in pulmonary opacification of a bronchointerstitial pattern tending to alveolar was observed, with thickening of the bronchial walls, suggestive of incipient or resolving pulmonary edema evidenced by overweight; there was also a decrease in the tracheal lumen at the entrance to the thorax, suggestive of tracheal collapse grade II,/III of IV. Then, the clinical alterations found were treated and a cardiology consultation was indicated, in which it was confirmed by means of the Doppler echocardiogram that the cough was not of cardiac origin. Thus, bronchoscopy with bronchoalveolar lavage was indicated, and the following endoscopic findings were observed: palate prolongation, significant tracheal collapse, severe bronchomalacia and moderate presence of mucus, suggesting chronic bronchitis. These pathologies contribute to the excess production of mucus in the airways, resulting in recurrent bronchitis and triggering the process of chronic cough. Thus, the importance of bronchoscopy as a tool used in the differential diagnosis of cough is shown, being considered the gold standard.

KEYWORDS: Bronchomalacia. Chronic bronchitis. Tracheal collapse. Cough.

SUMÁRIO

1. INTRODUÇÃO.....11

2. DESCRIÇÃO DO CASO E DISCUSSÃO.....13

3. CONCLUSÃO.....25

REFERÊNCIAS.....26

LISTA DE FIGURAS

Figura 1. Imagen radiográfica. A-B-C- Progeção ventro dorsal, latero lateral-esquerda e latero lateral-direita. A- Silhueta cardíaca com aumento de dimensões radiográficas e de aspecto globoso evidenciado na projeção; não há evidências radiográficas de alteração em espaço pleural, bem como a preservação da silhueta diafragmática; B-C- Desvio dorsal do trajeto traqueal em sua porção torácica associada a ligeira diminuição do lúmen traqueal em sua porção torácica inicial, opacificação pulmonar difusa de padrão broncointersticial tendendo a alveolar em região de campos pulmonares caudais, silhueta hepática ultrapassando os limites do rebordo costal, não há evidências radiográficas de alteração em espaço pleural bem como a preservação da silhueta diafragmática.....14

Figura 2. Imagens de ultrassonografia. A- Contornos definidos, dimensões aumentadas. Parênquima hepático de ecogenicidade aumentada e textura grosseira com aspecto macronodular. Presença de estrutura anecogênica medindo 0,45cm, localizada na extremidade do lobo hepático lateral esquerdo; B- Vesícula biliar com repleção líquida moderada, paredes espessada e conteúdo anecogênico heterogêneo com presença de conteúdo hiperecogênico denso e sobrenadantes. C- Rins em topografia habitual, contorno regular, dimensões simétricas, definição corticomedular preservada e região cortical espessada, hiperecogênica com áreas císticas de tamanhos variados, medindo até 0,37cm. Região cortical espessada, hiperecogênica, com pequenos cistos. D- Pâncreas com ecogenicidade aumentada e espessura aumentada (Lobo direito: 0,93cm), nas porções passíveis de visibilização. 17

Figura 3. Imagem ecocardiografica. A-B Projeção ventro dorsal e Projeção latero-lateral esquerda apresentam uma área arredondada de maior densidade, com contornos regulares e bem delimitados em topografia de lobo pulmonar caudal esquerdo, medindo 3,40 x 3,10 cm..... 18

Figura 4. Imagens Larigoscopicas A (inspiração) e B (expiração) − Visualização de palato mole prolongado, com características hiperplásicas, epiglote aumentada, edemaciada e hiperêmica; mucosa laríngea hiperplásica e esbranquiçada, apresentando cartilagens laríngeas (processos corniculados e cuneiformes) edemaciados, esbranquiçados e discretamente colapsadas. 20

Figura 5. Imagens traqueoscópicas A-B Ilustrando grau IV de colapso traqueal nas porções cervicais e toráxica e imagem C apresentando carina edemaciada, esbranquiçada, com presença de colapso bronquial esquerdo evidenciado pela seta branca.....21

Figura 6. Podemos observar uma broncoscópica de um colapso dinâmico dos brônquios subsegmentares, no lobo pulmonar caudal direito durante a inspiração (Imagem A) e expiração (Imagem B), além da grande quantidade de muco aderido nas paredes. Setas brancas evidenciando colapso da via aérea na expiração na imagem B.....22

Figura 7. É possível evidenciar o colapso completo das vias aéreas de um brônquio subsegmentar, no lobo pulmonar caudal esquerdo, na fase de expiração (imagem B) e na expiração (imagem A), é possível visualizar quantidade de muco aderido nas paredes brônquicas evidenciados nas setas brancas.....23

LISTA DE TABELAS

Tabela 1. Resultados de hemograma e perfil bioquímico de cão york-shire, atendido em uma clínica 24hrs em João Pessoa 2021.....15

Tabela 2. Resultados do exame de fezes de cão york-shire, atendido em uma clínica 24hrs em João Pessoa 2021.....19

Tabela 3. Resultados da cultura bacteriana de cão York-shire, atendido na clínica veterinária 24 hrs.....23

LISTA DE SÍMBOLOS E ABREVIATURAS E SIGLAS

% - Porcentagem

AE- Átrio esquerdo

ALT - Alanina Aminotransferase

AO- Aorta

BM – Broncomalácia

CET- Corpo estranho traqueobrônquico

CT- Colapso traqueal

FA - Fosfatase Alcalina

FR - Frequência respiratória

H.C.M - Hemoglobina corpuscular média

IV - Intravenoso

LBA- Lavado broncoalveolar

TBM- Taqueobroncomalácia

TRI- Trato Respiratório Inferior

INTRODUÇÃO

A Broncomalácia (BM) é descrita por perda da rigidez na musculatura dos brônquios e vias aéreas menores suportadas por cartilagem, apresentando tosse improdutiva crônica como o principal sinal presente em 85% dos casos descritos por autores.[1,2] Cães com características braquicefálicas e com colapso de traqueia são os mais afetados com estimativa de 87,5% e 45,8%, respectivamente. [3,4] Colapso brônquico foi relatado por Lorenzi D. et al (2009)[3] em 35 de 40 (87,5%) cães braquiocefálicos submetidos à broncoscopia. Em um relato de broncoscopias realizadas em 58 cães, metade apresentou alguma forma de colapso de vias aéreas.[5] Foram reportados achados em 115 cães com tosse crônica, dos quais 59 (51%) tiveram traqueobroncomalácia. Além do mais, 31 de 32 (97%) cães das raças Toy tiveram taqueobroncomalácea (TBM) entre seus diagnósticos.[6]

Os sinais clínicos mais presentes nas afecções respiratórias são: tosse, secreção nasal, espirros, dispneia, ruídos pulmonares, até intolerância ao exercício.[7] A tosse se trata de uma função fisiológica defensiva vital, frequentemente observada tanto em pessoas como em pequenos animais. O reflexo da tosse impede a aspiração de material estranho ou nocivo e preserva a saúde do sistema respiratório, induzindo uma remoção rápida e vigorosa de substâncias nocivas, como partículas estranhas inaladas, patógenos ou secreções brônquicas excessivas das vias aéreas superiores. [8] Quando persistente, a tosse também pode afetar a qualidade de vida, interferindo no sono, na respiração, nos exercícios, na alimentação e na ingestão de água, bem como, podem manter seus donos acordados à noite, levando a uma visita ao veterinário.[9] A apresentação frequente e perceptível de tosse torna este sinal uma queixa muito comum relatada a médicos de humanos e veterinários em todo o mundo. [10] A cardiomegalia com dilatação acentuada do átrio esquerdo (AE) e compressão do brônquio principal é frequentemente citada como uma possível causa de “tosse cardíaca”, mas foi demonstrado que a dilatação do AE e a pressão do AE isoladamente podem não ser suficientes para causar tosse secundária à compressão brônquica sem doença traqueobrônquica subjacente concomitante.[11,12] De fato, cães pequenos geralmente desenvolvem doenças das vias aéreas, como colapso traqueal, bronquite crônica e broncomalácia, que desencadearão tosse com mais frequência se houver também cardiomegalia.[11,13]

A radiografia cervical e torácica é um método diagnóstico auxiliar, podendo identificar em radiografias seriadas a diminuição do lúmen traqueal ou bronquial. Entretanto, é mais utilizada como um teste de triagem, uma vez que sua acurácia não é muito elevada, podendo sub diagnosticar casos de colapso traqueal ou bronquial ou até mesmo subestimar o grau de

colapso. O diagnóstico definitivo exige a realização de traqueobroncoscopia com identificação visual de redução do lúmen traqueal e bronquial superior a 25%.[14,15] Adamama-Moraitou et.al (2012)[1] e Bottero et.al. (2013)[14] denotam a importância do exame histopatológico para a classificação da doença, porém reforçam que muitos não realizam a biópsia devido ao risco de algumas complicações clínicas e à falta de padronização deste processo.

A broncoscopia é uma ferramenta de diagnóstico usada na medicina veterinária para complementar outros exames, permitindo a avaliação visual das alterações estruturais traqueobrônquicas, bem como a coleta de amostras do trato respiratório inferior (TRI), para análises microbiológicas, citológicas e histopatológicas.[16] Adicionalmente, este exame permite não só confirmar a presença de um corpo estranho traqueobrônquico (CET), como é o método de eleição para a sua extração.[17,18]

Um dos métodos usados na broncoscopia para diagnostico é o LBA (lavado broncoalveolar), que consiste em uma técnica onde permite a infusão de uma solução de NaCl nos pulmões e logo após faz-se a aspiração. O fluido do lavado será submetido a testes microbiológicos, bioquímicos e citoquímicos (quantitativa e qualitativa). Sendo o exame qualitativo de fundamental importância, uma vez que por meio dele pode-se observar presença de fungos ou parasitas, além de neutrófilos degenerados e fagocitose de bactérias ou hemácias por neutrófilos ou macrófagos.[20] A presença de hipoxemia grave, insuficiência cardíaca ou arritmias não controladas, problemas de coagulação e obstruções das vias respiratórias superiores, aumentam significativamente o risco à realização da broncoscopia, tornando essas condições contraindicações ao procedimento.[16,21,22,23]

O presente estudo teve como objetivo relatar um exame de diagnóstico diferencial (broncoscopia) em um cão, macho, da raça Yorkshire, 13 anos, abordando a importância da lavagem broncoalveolar (LBA) no diagnóstico de diferencial da tosse na rotina clínica enquanto exames complementares.

.

DESCRIÇÃO DO CASO

Foi atendido em uma Clínica veterinária 24hrs, localizada em João Pessoa-PB, um cão da raça Yorkshire, pelagem preta e marrom, 13 anos de idade, com 4,5 kg. O tutor trouxe o animal, pois, o mesmo apresentava-se mais cansado ultimamente e começou a desenvolver sinais clínicos de tosse há 15 dias consecutivos, apresentando em média 6 episódios ao dia, agravando à medida que o animal se agitava, com presença de cianose em alguns momentos. O cão apresentava histórico clínico anterior de colapso de traqueia e cardiopatia, no entanto, não fazia uso de nenhuma medicação. No exame físico o paciente estava ativo, alerta, mucosas normocoradas, escore corporal 4, ausculta cardíaca sem alterações e pulmonar com crepitação bilateral, linfonodos sem alterações, temperatura retal (TR) 39,1 ºC, apresentou tosse produtiva com maior intensidade durante a consulta. Foram solicitados exames: radiografia de tórax, hemograma, perfil bioquímico (creatinina, ureia, alanina aminotransferase [ALT] e fosfatase alcalina [FA]), parasitológico de fezes, ultrassom abdominal e recomendado realização de consulta cardiológica.

No exame radiográfico (Figura 1) foi observado:

- Aumento na opacificação pulmonar de padrão broncointersticial tendendo a alveolar, com espessamento em paredes brônquicas, difuso e mais evidente em região caudodorsal de campos pulmonares, que pode estar evidenciada pelo estado nutricional do paciente, sugestiva de edema pulmonar incipiente ou em resolução evidenciado pelo sobrepeso. Os diagnósticos diferenciais de broncopneumonia ou pneumopatia devem ser considerados, pois segundo Bitencourt et al (2017)[24], a distribuição do padrão alveolar pode auxiliar na identificação de um edema pulmonar cardiogênico ou não cardiogênico, no entanto, ambas as situações podem apresentar um padrão alveolar difuso.

- Não foi observado imagens radiográficas compatíveis com neoformações em região de campos pulmonares.

- Aumento nos eixos craniocaudal e apicobasilar da silhueta cardíaca, sugestivo de cardiomegalia.

- Notou-se diminuição do lúmen traqueal na entrada do tórax, sugestivo de colapso traqueal grau II/III de IV, tendo sido a técnica realizada com radiografias laterais inspiratórias e expiratórias para aumentar as chances de detecção da porção colapsada, pois as vias aéreas

extratorácicas apresentam maior probabilidade de colapsar durante a inspiração, enquanto as vias aéreas intratorácicas colapsam na expiração.[25]

- Aumento de tamanho e de radiopacidade tendendo a gordura em região de mediastino cranial, sugestiva de depósito adiposo.

- Não foi observado alterações radiográficas evidentes em região de: trajeto esofágico, linfonodos, veia cava caudal, aorta, espaço pleural e cúpula diafragmática.

- Aumento de radiopacidade tendendo a osso em região de cartilagens costais e articulações costocondrais, comum na idade do paciente, sugestiva de mineralização distrófica.

- Silhueta hepática ultrapassando os limites do rebordo costal, sugestiva de hepatomegalia.

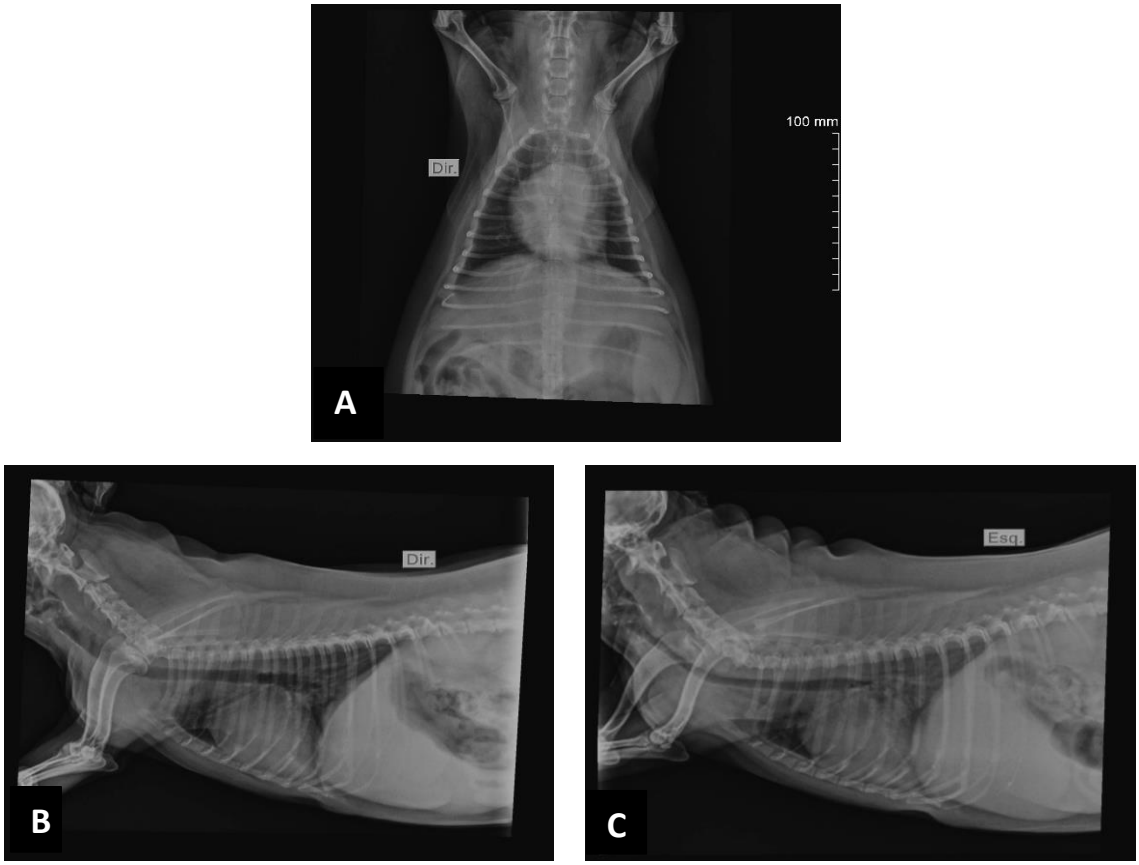

FIGURA 1. Imagen radiográfica em projeção ventro dorsal (A), latero lateral direita (B) e latero lateral esquerda (C). A- observa-se silhueta cardíaca com aumento de dimensões radiográficas e de aspecto globoso; B-C- observa-se desvio dorsal do trajeto traqueal em sua porção torácica associada a ligeira diminuição do lúmen traqueal em sua porção torácica inicial, opacificação pulmonar difusa de padrão broncointersticial tendendo a alveolar em região de campos pulmonares caudais, silhueta hepática ultrapassando os limites do rebordo costal, não há evidências radiográficas de alteração em espaço pleural bem como a preservação da silhueta diafragmática.

Na avaliação sanguínea (Tabela 1) o animal apresentou:

- Série eritrocitária, leucocitária e plaquetária sem alterações;

- Bioquímicos foi visto um aumento nos valores de ALT, que é utilizada com eficácia como marcador para a esteatose hepática em estudos epidemiológicos, desde que um histórico detalhado do paciente exclua outras causas do aumento de sua atividade, como o uso de medicações hepatotóxicas e doenças hepáticas virais e autoimunes; aumento de creatinina e ureia. A creatinina sérica entre 1,4 mg/dL e 2,0 mg/dL, com manifestação clínica de poliúria e polidipsia, são características dos pacientes no estágio 2 de doença renal crônica.[26]

TABELA 1. Resultados de hemograma e perfil bioquímico de cão York-shire, atendido na clínica veterinária 24hrs.

SÉRIE ERITROCITÁRIA	
RESULTADO	REFERÊNCIA (Canina)
Hematócrito: 53,4 %	37 - 55%
Hemoglobina: 19 g/dL	12 - 18 g/dL
Hemácias: 7,29	5.5 - 8.5 x 1000000/mm³
V.C.M: 73,25	60 - 77 fL
H.C.M: 26,06	19-23 pg
C.H.C.M: 35,58	32 - 36%
PPT: 7,5	6,0 - 8,0 g/dL
SÉRIE LEUCOCITÁRIA	
Leucócitos totais: 7.700	6.000 - 17.000/mm3
Mielócito: 0	0-0/mm3
Metamielócito: 0	0-0/mm3
Bastonetes: 0	0-3/mm3
Segmentados: 74	60-77/mm3
Eosinófilos: 3	2 - 10/mm3
Basófilos: 0	0-0/mm3
Linfócitos: 20	12 - 30/mm3
Monócitos: 3	03 - 10/mm3
SÉRIE PLAQUETÁRIA	
Plaquetas: 359.000	200 - 500 mil/mm3
BIOQUÍMICOS	
ALT: 166,0	21,0 - 102,0 U/L
Creatinina: 1,79	0,5 - 1,5 md/dL
Fosfatase Alcalina: 69	20 - 156 U/L
Ureia: 130 Colesterol: 269 mg/dL	21,4 - 59,92 mg/gL 100 a 275 mg/dL

Diante desse quadro foi realizado tratamento com:

- ✓ Furosemida na dosagem de 2mg/kg/IV, uma vez que os diuréticos são utilizados na terapia do edema pulmonar.[27] Sendo furosemida a medicação de escolha, devendo ser administrada diretamente por via intravenosa, sempre que possível, na dose inicial de 2 a 4 mg/kg, podendo chegar a 8 mg/kg e repetida de acordo com a necessidade, com base na ausculta e frequência respiratória em repouso.[28]
- ✓ Butofanol 0,3mg/kg/IV, com o objetivo de ação antitussígena e sedativa. Devendo ser utilizado em caso de animais agitados com dispneia, havendo estabilidade hemodinâmica, pode-se sedar levemente esses pacientes para facilitar o manejo e amenizar a fadiga respiratória.[27]

Após estabilização clínica, o paciente foi encaminhado para avaliação ultrassonográfica abdominal, bem como consulta cardiológica, tendo sido realizado ecodopplercardiograma, e parasitológico de fezes.

No exame ultrassonográfico foi observado alterações hepáticas sugestivas de infiltração gordurosa, nódulo cicatricial e cisto, compatíveis com os achados laboratoriais e radiográficos encontrados; vesícula biliar com alterações sugestivas de lama biliar espessa e colecistite; rins com alterações sugestivas de nefropatia e cistos renais, concordando com os achados laboratoriais encontrados; pâncreas com alterações sugestivas de pancreatite crônica concordando com Nyland e Mattoon (2015)[29], o qual relata que a pancreatite crônica clássica em cães costuma apresentar espessamento leve e ecogenicidade aumentada, além de mesentério e o omento adjacente ao pâncreas com ecogenicidade diferente do esperado.

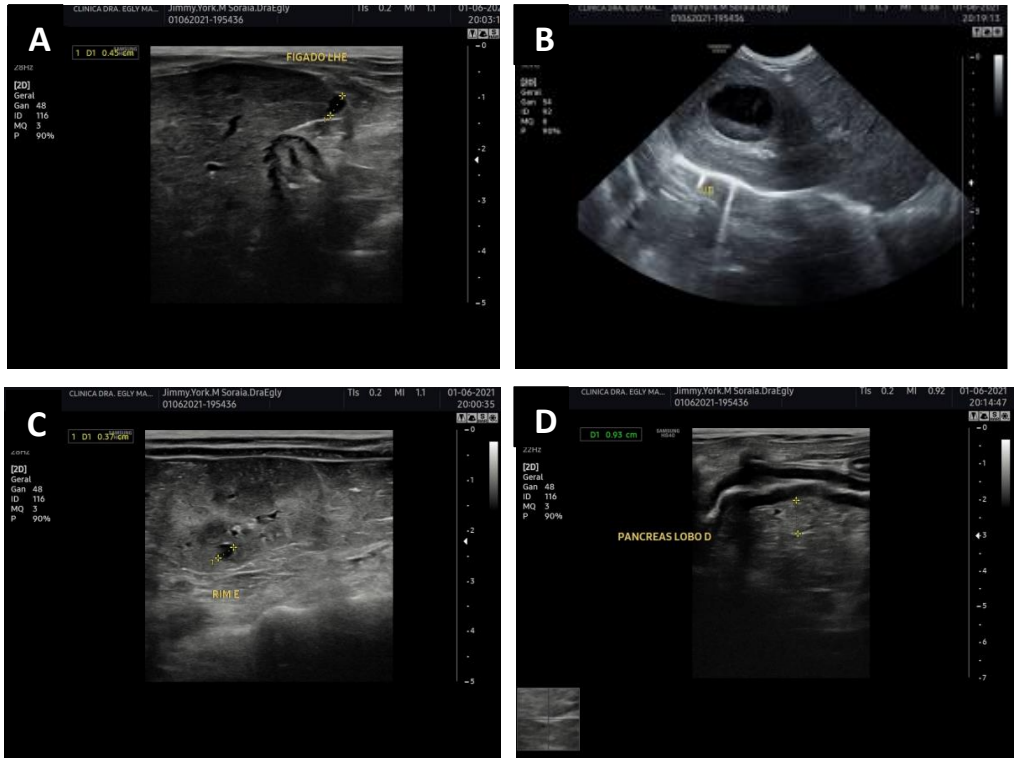

FIGURA 2. Imagens de ultrassonografia. A- Contornos definidos, dimensões aumentadas. Parênquima hepático de ecogenicidade aumentada e textura grosseira com aspecto macronodular, presença de estrutura anecogênica medindo 0,45cm, localizada na extremidade do lobo hepático lateral esquerdo; B- Vesícula biliar com repleção líquida moderada, paredes espessada e conteúdo anecogênico heterogêneo com presenta de contudo hiperecogênico denso e sobrenadantes. C- Rins em topografia habitual, contorno regular, dimensões simétricas, definição corticomedular preservada e região cortical espessada, hiperecogênica com áreas císticas de tamanhos variados, medindo até 0,37cm. Região cortical espessada, hiperecogênica, com pequenos cistos. D- Pâncreas com ecogenicidade aumentada e espessura aumentada (Lobo direito: 0,93cm), nas porções passíveis de visibilização e ausência de líquido livre peripancreático, indicativo de pancreatite crônica

Na consulta cardiológica, o tutor relatou que o animal apresentava tosse crônica, a qual agudizou há aproximadamente 15 dias, apresentando atualmente maior intensidade e frequência. Foi relatado presença de fezes duras com final pastoso ocorrendo de forma esporádica, aumento de ingestão de água e urina transparente. No exame físico foi identificado crepitação bilateral, abdômen abaulado e dispneia expiratória. Ausculta cardíaca sem alterações e pulso firme. Foi observado no exame ecocardiográfico insuficiência valvar mitral de grau moderado sem repercussão hemodinâmica, disfunção diastólica com padrão de déficit de relaxamento ventricular, sem remodelamento de átrio esquerdo e ventrículo esquerdo (figura 3 - imagem A), demostrando que a tosse não era de origem cardíaca, uma vez que não foi observado aumento de átrio esquerdo (figura 3 - imagem B), concordando com Ferasin et al. (2013)[30] e Ferasin (2017)[12], o qual relata que cardiomegalia com dilatação acentuada do átrio

esquerdo (AE) e compressão do brônquio principal é frequentemente citada como uma possível causa de “tosse cardíaca”, mas foi demonstrado que a dilatação do AE e a pressão do AE isoladamente podem não ser suficientes para causar tosse secundária à compressão brônquica sem a presença de uma doença traqueobrônquica subjacente concomitante. De fato, cães pequenos geralmente desenvolvem doenças das vias aéreas, como colapso traqueal, bronquite crônica e broncomalácia, que desencadearão tosse com mais frequência se houver também cardiomegalia.[13,30]

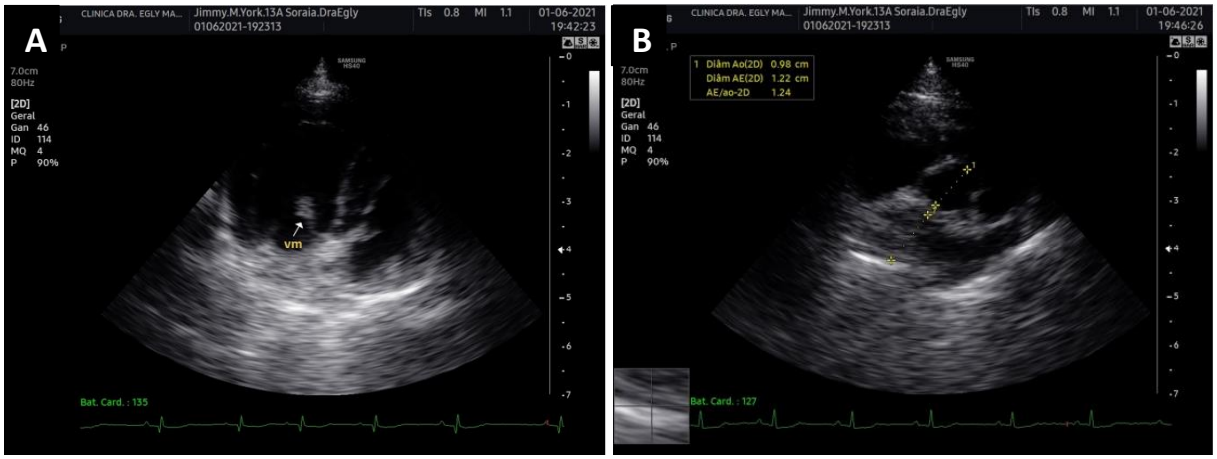

FIGURA 3. A- corte apical quatro câmaras, sendo possível observar o espessamento da valva mitral septal (seta branca). B - Corte paraesternal transversal direito, na região da base cardíaca, observando-se relação átrio esquerdo/aorta normal (AE/Ao < 1,6).

Durante o exame clínico foi observado as fezes duras com final pastoso e sem muco, explicado após realização de parasitológico de fezes (tabela 2), com diagnóstico positivo para *Toxocara* sp. Os ovos embrionados infectantes (ovos com larva de terceiro estádio) de T. canis, quando ingeridos por cães jovens, eclodem no intestino; as larvas de terceiro estádio invadem a mucosa e através da circulação porta fazem o ciclo fígado → coração → pulmão, regressando ao tubo digestivo via brônquios, traquéia e esôfago.[31,32] Em infecções maciças, podemos observar sinais clínicos como tosse ou dispneia, porém logo desaparecem, muitas vezes sem tratamento. Os vermes com ciclo pulmonar podem provocar uma variedade de sinais clínicos em cães, tanto em consequência da presença de parasitas por si própria como da reação inflamatória que estes induzem, embora muitas vezes as infecções sejam assintomáticas.[33]

TABELA 2. Resultados de exames fezes de cão York-shire, atendido na clínica veterinária 24hrs.

PARASITOLOGICO DE FEZES – EPF	
MÉTODO	(x) HPJ / LUGOL, (x) WILLIS
Avaliação macroscópica	Consitência firme
Avaliação microscópica	POSITIVO - Nas amostras analisadas foram visualizadas formas diagnósticas de ovos de *Toxocara* sp. (2:1 obj 40x)

Após realização dos exames complementares (ecocardiograma, ultrassonografia e parasitológico de fezes) foi realizado tratamento para pancreatite crônica, bronquite, com as seguintes medicações de uso oral: Mucomucil spray (n-acetilcisteína, na dose: 10mg/kg/12h por 15 dias), para ação mucomulítica, com o intuito promover a remoção de secreções brônquicas[34], Dipirona gotas (dose: 25mg/kg/BID, por 5 dias) para controle da dor causada pela pancreatite; Omega 3 SE 550 (dose aproximada: 40mg de EPA/kg/24h, por 6 meses). Para a verminose, foi realizado tratamento com doramectina (dose de 0,6 mg/kg, repetindo a aplicação após 15 dias), corroborando com Franco (2003)[35], que observou completa recuperação dos animais tratados com doramectina, demonstrando grande eficácia no tratamento de nematódeos gastrintestinais caninos. Foi recomendado a realização de nebulizações com o Clenil A (Dipropionato de beclometasona: a cada 12 horas, por 7 dias), tendo sido orientado a realização da diluição de meia ampola do medicamento em 7 ml de soro fisológico, concordando com Rozanski (2015)[36], o qual afirma que a inalação de ar umidificado, por via nebulização, ajuda a hidratar e diminuir a espessura das secreções, facilitando o seu movimento pelo aparelho mucociliar das vias aéreas. Segundo Bexfield et al. (2004)[37], uma via interessante, que surge como alternativa, é a via inalatória, uma vez que permite absorção direta do fármaco para o pulmão e diminui os efeitos secundários sistêmicos. Os glicocorticóides são mais eficazes para a terapia a longo prazo para cães portadores de bronquite crônica, pelo alívio da obstrução crônica do fluxo aéreo, por meio da redução da inflamação das vias aéreas e produção de muco, e consequente diminuição da tosse, pela redução da estimulação de nervos sensoriais das vias aéreas.[38] Entretanto, os glicocorticóides não devem ser indicados para pacientes com infecção broncopulmonar secundária.[34] Segundo Luciani (2019)[39], há redução da gravidade da tosse em pacientes com bronquite crônica ao longo do tratamento com esteroide, sugerindo que esta terapia permite melhorar da qualidade de vida nesses cães, porém a infecção bacteriana é uma complicação comum nos pacientes com bronquite crônica sob terapia esteroide, indicando redução da resistência a infecção relacionada ao uso de glicocorticoides nesses casos.

O paciente retornou a clínica 15 dias após o tratamento, ainda apresentando tosse, e intolerância a exercícios físicos. Foi realizada uma traqueobroncoscopia com lavabo broncoalveolar, tendo sido o material coletado enviado para a realização de citologia, cultura fúngica com antifungiograma e cultura bacteriana com antibiograma, concordando com Dear e Johnson (2013)[16], os quais afirmam que a broncoscopia é uma ferramenta de diagnóstico usada na medicina veterinária para complementar outros exames, permitindo a avaliação visual das alterações estruturais traqueobrônquicas, bem como a coleta de amostras do trato respiratório inferior (TRI) para análises microbiológicas, citológicas e histopatológicas.

Foi observado na Laringoscopia: epiglote aumentada, edemaciada e hiperêmica; mucosa laríngea hiperplásica e esbranquiçada, apresentando cartilagens laríngeas (processos corniculados e cuneiformes) edemaciados, esbranquiçados e discretamente colapsadas, com movimentos de adução e de abdução presentes no momento do exame; sacos laríngeos edemaciados, sem ocluir entrada aérea.; palato mole apresentando-se severamente alongado e com características hiperplásicas, dificultando a avaliação das laringe, como observado na figura 4. O excessivo aumento de tamanho do palato é causado por uma hipertrofia muscular e edema de mucosa causado pela vibração do palato mole na faringe. Portanto, este quando prolongado se estende para além da epiglote, obstruindo a laringe durante todas as fases do ciclo respiratório e predispõe a desordens respiratórias.[40,41] A hiperplasia do palato mole pode levar à hiperplasia da mucosa nasofaríngea, hipertrofia e eversão das tonsilas e macroglossia com deslocamento dorsal do palato mole.[42]

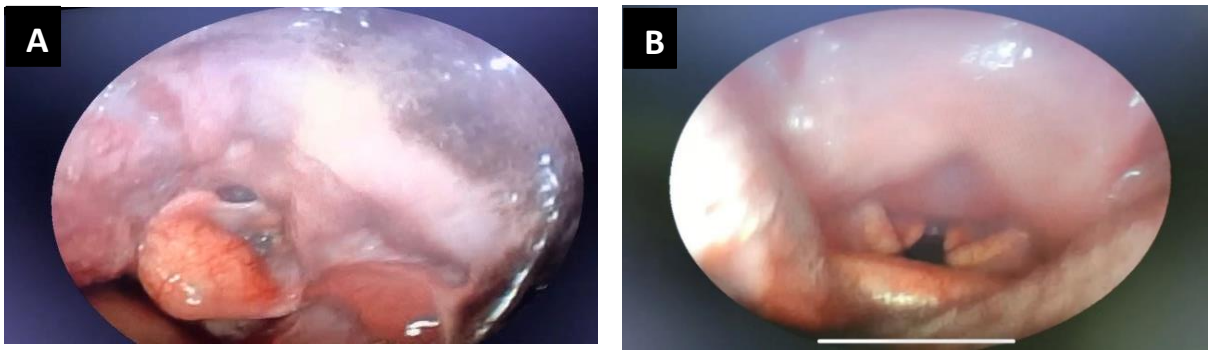

FIGURA 4 – imagens A (inspiração) e B (expiração) − Visualização de palato mole prolongado, com características hiperplásicas, epiglote aumentada, edemaciada e hiperêmica; mucosa laríngea hiperplásica e esbranquiçada, apresentando cartilagens laríngeas (processos corniculados e cuneiformes) edemaciados, esbranquiçados e discretamente colapsadas.

Na traqueoscopia, foi observado um colapso traqueal (CT) generalizado (porção cervical e torácica) grau IV, apresentando uma redução maior que 75% do diâmetro traqueal, anéis traqueais com formato alterado, sendo observado um achatamento dorso-ventral da traqueia, membrana dorsal ou músculo traqueal com perda de elasticidade, mucosa rósea e com presença de vascularização sem alterações aparente (figura 5, imagem A e B). O CT pode envolver apenas a região cervical, contudo, segundo Ettinger et al. (2004)[43], na maioria das vezes as áreas cervical e torácica da traquéia estão envolvidas, e o colapso frequentemente se estende aos brônquios. Dispnéia inspiratória e estridor acontecem no colapso da traquéia cervical ou extratorácica, dispnéia expiratória é evidente no colapso de traquéia intratorácico.[44] O sintoma primário é a tosse não-produtiva, descrita como um grasnar de ganso, com piora durante excitação ou exercício.[45]

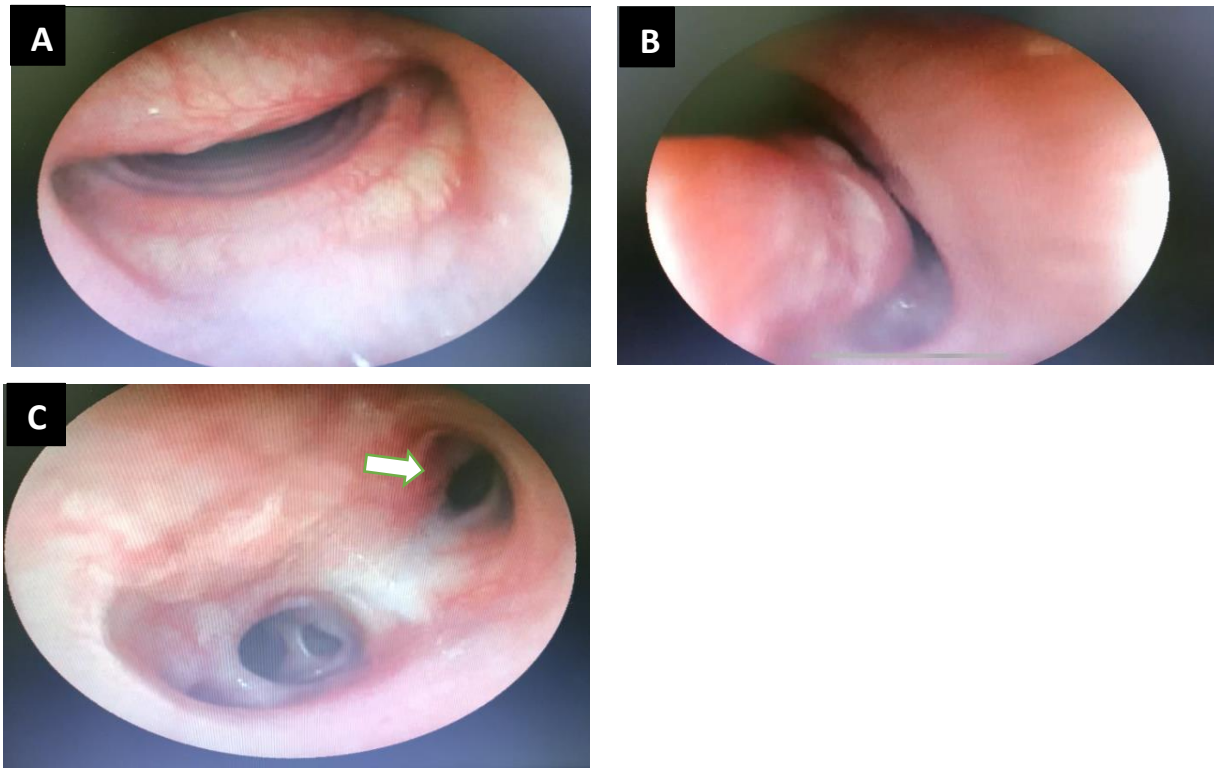

FIGURA 5- Imagens traqueoscópicas A-B ilustrando grau IV de colapso traqueal nas porções cervicais e toráxica e imagem C apresentando carina edemaciada, esbranquiçada, com presença de colapso bronquial esquerdo evidenciado pela seta branca.

Na broncoscopia a carina encontrava-se edemaciada, com coloração esbranquiçada e discreta presença de muco (figura 5, imagem C). Os brônquios principais direito e esquerdo apresentavam-se edemaciados, com mucosa esbranquiçada e presença de muco branco aderido à parede, com sinais de colapso grave de brônquios principais bilateral, tendo sido observado uma oclusão total durante a expiração, no momento do exame. Tais alterações foram classificadas como uma brocomalácia grave concordando com Majid A, et.al. (2010)[46], os quais

afirmam que a gravidade da traqueobroncomalácia é classificada como leve (aproximadamente 50-75% de oclusão), moderada (> 75% de oclusão) ou grave (próxima ou completa oclusão do lúmen durante a expiração). Durante a traqueobroncoscopia não foi observado sinais sugestivos de processo infeccioso, apesar de Adamama-Moraitou et.al. (2012)[1], relatar que as infecções traqueobrônquicas recorrentes estão ligadas com aumento da tosse e dispneia em cães com BM e fazem parte das complicações desta afecção. Segundo Rozanski (2014)[34], a obesidade deve ser tratada em associação, já que o acúmulo de gordura pode restringir o sistema respiratório e piorar os sinais clínicos nos pacientes com enfermidade respiratória, causando aumento dinâmico da resistência das vias aéreas durante a expiração e redução da capacidade funcional residual.[47] É possível que exista uma razão para o colapso de vias aéreas extratorácicas estar mais frequentemente associado à TBM primária (congênita), e o colapso de vias intratorácicas à TBM secundária (em raças predispostas ou não predispostas). Em estudos pregressos, a inflamação não foi reconhecida como um fator de risco para o desenvolvimento de broncomalácia.[5] Contudo a broncomalácia parece ser um potencial agravante ou perpetuador do processo inflamatório[14], enquanto a inflamação é possivelmente um intensificador da broncomalácia.[14,48] No brônquio cranial direito foi observado quantidade importante de muco causando obstrução parcial no lobo cranial.

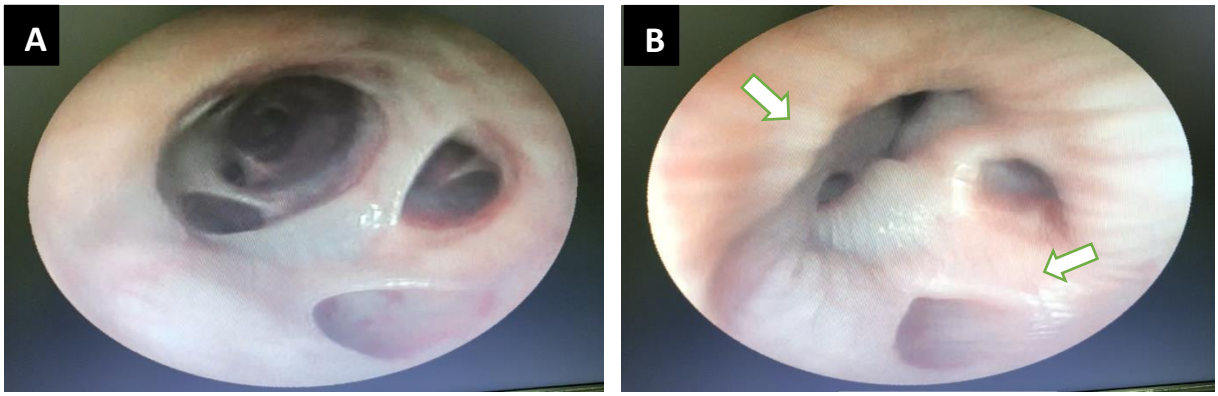

FIGURA 6 – Podemos observar uma broncoscópica de um colapso dinâmico dos brônquios subsegmentares no lobo pulmonar caudal direito durante a inspiração (Imagem A) e expiração (Imagem B), além da grande quantidade de muco aderido nas paredes. Setas brancas evidenciando colapso da via aérea na expiração na imagem B.

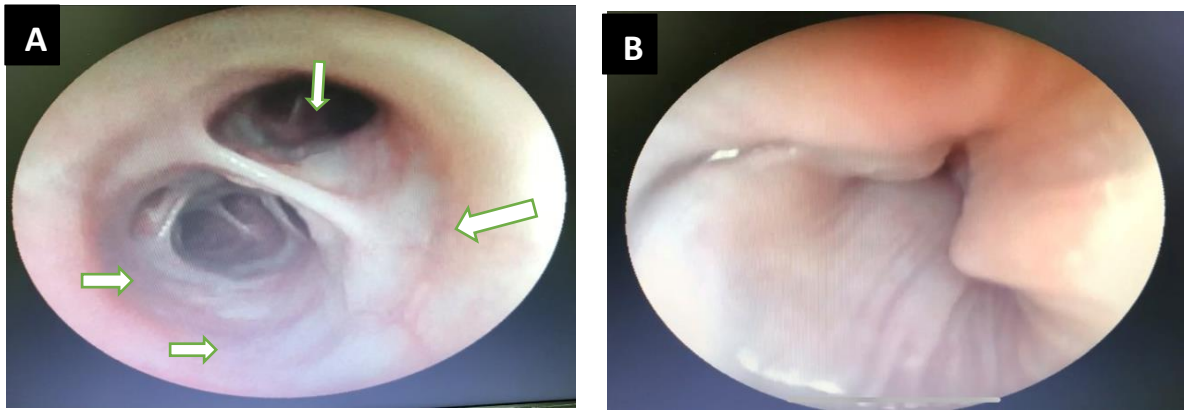

FIGURA 7 – Nas figuras acima é possível evidenciar o colapso completo das vias aéreas de um brônquio subsegmentar, no lobo pulmonar caudal esquerdo, na fase de expiração (imagem B) e na expiração (imagem A), é possível visualizar quantidade de muco aderido nas paredes brônquicas evidenciados nas setas brancas.

TABELA 3. Resultados da cultura de cão York-shire, atendido na clínica veterinária 24hrs.

CULTURA COM ANTIBIOGRAMA	
Materiais e métodos	Resultados
Líquido pulmonar	Enterobacter sp.
Semeadura por esgotamento	

O resultado da cultura foi Enterobacter, porém, resultados positivos devem ser analisados com cautela e em conjunto às alterações citológicas, para diferenciação de infecção bacteriana verdadeira, contaminação orofaríngea durante a colheita e colonização bacteriana da árvore traqueobrônquica, já que esta região não é estéril em cães saudáveis.[34,49]

Para o exame citopatológico foram enviadas 4 amostras, nas quais foi observado: qualidade moderadamente satisfatória com baixa celularidade e contaminação orofaríngea, na macroscopia foi identificado conteúdo fluido transparente discretamente opaco, contendo fragmentos flocosos, densos, maleáveis e esbranquiçados, obtido de lavado bronquial direito e esquerdo. ACHADOS MICROSCÓPICOS (discreto/+--, moderado/++-, intenso/+++): nestas lâminas observou-se conteúdo moderadamente celular imerso em fundo amorfo, granular e eosinófilo (proteína), contendo hemácias (+--) e muco (++-). O conteúdo celular, individualizado a agrupado, caracterizou-se por células colunares ciliadas (+--) e não ciliadas (+++), ceratinócitos imaturos colonizados por cocos e Simonsiella spp. (++-), pequenos linfócitos (++-), macrófagos alveolares espumosos (+--), neutrófilos em cariólise (+--) e ocasionais células caliciformes. Presença de cocos (0-2pc/1000x) e diplococos (0-2pc/1000x) fagocitados por neutrófilos e macrófagos. Em meio ao conteúdo celular e mucoso foi observado

um exemplar de grão de pólen. Compatível Processo Inflamatório Crônico, tal condição crônica pode estar associada à bronquite primária (defeitos anatômicos...) ou secundária (inalação ou aspiração de substâncias irritantes, fumaça, detritos, pólen, pó...); agentes infecciosos/parasitários; colapso de traqueia; trauma crônico; neoplasias.

Após realização da traqueobroncoscopia e avaliação da citológica do LBA, foi prescrito as seguintes medicações de uso oral: mucomucil (n-acetilcisteína, na dose: 10mg/kg/12h por 15 dias), prednisolona 5mg (dose 1mg/kg/12h, por 5 dias, seguido por 0,5mg/Kg/24h, por 3 dias); foi indicado o tratamento por via inalatória com: Clenil A, diluindo meia ampola em 5ml de soro fisiológico e fazendo nebulização, a cada 12 horas, por 7 dias; bem como recomendado melhoria no manejo do animal: evitando excitação excessiva, diminuição dos exercícios físicos devendo ser realizados passeios em horários mais frio do dia, utilização de ar condicionado com umidificador ambiental, diminuição do peso, evitar uso de difusor de cheiro ambiental e de coleiras que provoquem a compressão traqueal; foi indicado a correção cirúrgica do prolongamento do palato mole (estafilectomia) que segundo Cruz (2018)[50], apresentou bons resultados no caso descrito, permitindo ao paciente, retornar às atividades sem dificuldade respiratória; bem como a colocação de stent/prótese traqueal, concordando com Holme (2014)[51], o qual relata que cães com colabamento de traquéia e dispneia graves ou aqueles refratários à terapia clínica, a intervenção cirúrgica é justificada, objetivando diminuir o colapso das vias aéreas, porém traz consigo riscos significativos.

O uso de estanazolol para melhorar a força da parede da traqueia em paciente com TBM é indicado por Adamama-Moraitou et al. (2012)[1], porém não foi usado neste caso clínico pois o animal apresentava histórico anterior de alteração hormonal (hiperadrenocorticismo), bem como discretas alterações em bioquímicas renais e hepáticas.

No tratamento com inicial da TBM não foi utilizado antitussígenos, uma vez que a supressão da tosse antes da resolução do processo inflamatório pode resultar em acúmulo de muco, o que pode perpetuar a inflamação das vias aéreas.[52] Uma vez que os sinais clínicos sugerem que a inflamação está em fase de resolução, o uso de supressores pode ser vantajoso.

CONCLUSÃO

Este caso clínico demonstrou a importância da realização da traqueobroncoscopia no diagnostico diferencial da tosse, sendo considerado o exame “padrão ouro”, uma vez que permitiu a visualização do lúmen traqueal e da arvore brônquica, determinando a presença do achatamento dos anéis traqueais e brônquicos, bem como a observação das alterações dinâmicas do lúmen e aspecto morfológico da mucosa respiratória, denotando presença de muco em excesso e possibilitando a realização do lavado broncoalveolar nas áreas pulmonares com maior quantidade de secreção. Os achados endoscópicos descritos neste relato de caso permitiram a identificação de alterações como: prolongamento de palato, colapso traqueal e broncomalácia. Estas patologias contribuem para o excesso de produção de muco nas vias aéreas, resultando em bronquites recorrentes e desencadeando o processo de tosse crônica. Tais alterações demostram um prognóstico ruim para a resolução do sintoma clínico que é a tosse.

REFERÊNCIAS BIBLIOGRÁFICAS

1. Adamama-Moraitou KK, Pardali D, Day JM, Prassinos NN. Kritsepikonstantinou M, Patsikas NM, et al. Canine bronchomalacia: A clinicopathological study of 18 cases diagnosed by endoscopy. The Veterinary Journal. 2012; 191:261-266, 2012.

2. FERIAN E P, CARNEIRO A R. Broncomalácia em cães – relato de dois casos. Clin vet. 2014; 108: 52- 53.

3. Lorenzi D, Bertoncello D, Drigo M. Bronchial abnormalities found in a consecutive series of 40 brachycephalic dogs. J Am Vet Med Assoc. 2009; 235: 835-840.

4. Moritz A, Schneider M, Bauer N. 2004. Management of advanced tracheal collapse in dogs using intraluminal self-expanding biliary wallstents. Journal of Veterinary Internal Medicine. 2004; 18:31–42.

5. Johnson LR, Pollard RE. Colapso traqueal e broncomalácia em cães: 58 casos. Journal of Veterinary Internal Medicine. 2010; 24: 298-305.

6. HAWKINS E.C. Bronchoalveolar Lavage In: KING.L.G. Respiratory Disease in Dogs and Cats. St. Louis: Saunders, 2004, p.118-128.

7. Pavelski, M., Dornbusch, PT, Ribas, CR, Moraes, PF, Capriglione, LG, & Dornbusch, PTC. Avaliação do lavado broncoalveolar em cães de abrigo acometidos por pneumonia. Archives of Veterinary Science, 17(3). Revista do Instituto de Ciência da Saúde. 2004; 22 (4): 279-285.

8. Ferasin L, Linney C. Coughing in dogs: what is the evidence for and against a cardiac cough? Journal of Small Animal Practice. 2019.

9. Ferasin L. Clinical approach to cough and tracheobronchial disease. Proceedings of the 2nd International Small Animal Symposium, Ear, Nose and Tracheobronchial Disease. Florence, Italy. 2013a.

10. Altman KW, Irwin RS. Cough: an interdisciplinary problem. 1ª edition. Philadelphia: Saunders; 2010.

11. Ferasin L, Crews L, Biller DS, et al.Fatores de risco para tosse em cães com doença da válvula mitral mixomatosa naturalmente adquirida. Journal of Veterinary Internal Medicine. 2013; 27:286-292.

12. Ferasin L. Tosse. In: Manual de Medicina Interna Veterinária: Doenças do Cão e do Gato. 8ª ed. Eds EC Feldman, SJ Ettinger e E. Costa. Elsevier, St Louis. 2017. p 107-111.

13. Johnson LR, Pollard RE. Colapso traqueal e broncomalácia em cães: 58 casos. Journal of Veterinary Internal Medicine. 2010; 24: 298-305.

14. Bottero E, Bellino C, De Lorenzi D, Ruggiero P, Tarducci A, D'Angelo A, et al. Avaliação clínica e classificação endoscópica da broncomalácia em cães. Journal Veterinary Internal Medicine. 2013; 27: 840-846.

15. Ferian PE, Silva EF, Guedes RC, Tôrres RCS, Carneiro RA. Diagnóstico citológico de neoplasia pulmonar por meio lavado broncoalveolar em uma cadeia: relato de caso. Arquivo Brasileiro de Medicina Veterinária e Zootecnia. 2006; 58(5):776–780.

16. Dear JD, Johnson, LR. Lower respiratory tract endoscopy in the cat: diagnostic approach to bronchial disease. Journal of feline medicine and surgery. 2013; 15(11):1019-1027.

17. Tenwolde AC, Johnson LR, Hunt GB, Vernau W, Zwingenberger AL. The Role of Bronchoscopy in Foreign Body Removal in Dogs and Cats: 37 Cases (2000-2008). J Vet Intern Med. 2010; 24:1063–1068.

18. Leal RO, Bongrand Y, Lepoutre JG, Gomes E, Hernandez J. Tracheobronchial foreign

19. bodies in cats: a retrospective study of 12 cases. J Feline Med Surg. 2017; 19 (2):117–122.

20. Burkhard MJ, Valenciano M, Barger A. Sistema respiratório. In: Raskins, R. E.; MEYER, D. J. Atlas de citologia de cães e gatos. São Paulo: Roca, 2003. p. 113-156.

21. Leiten EO, Martinsen EMH, Bakke PS, Eagan TML, Gronseth R. Complications, and discomfort of bronchoscopy. Eur Clin Respir. 2016; 3:1–9.

22. Levitan DM, Kimmel S. Flexible endoscopy: respiratory tract. In: BSAVA Manual of Canine and Feline Endoscopy and Endosurgery. BSAVA Library; 2020. p. 97-111.

23. McKiernan BC. Bronchoscopy. Em: McCarthy TC, editor. Veterinary Endoscopy for the Small Animal Practitioner. 2.ª ed. Hoboken, New Jersey: Wiley-Blackwell. 2021; p. 195-215.

24. Bitencourt E H, Beier S L, Lima M PA. Edema pulmonar agudo. Cadernos Técnicos de Veterinária e Zootecnia. 2017; 87, 9–17.

25. Johnson, L.R.; Singh, M.K.; Pollard, R.E. Agreement Among Radiographs, Fluoroscopy and Bronchoscopy in Documentation of Airway Collapse in Dogs. Journal of Veterinary Internal Medicine. 2015; 29: 1619 – 1626

26. Schindhelm R.K.; Diamant M.;Dekker JM, Tushuizen ME, Teerlink T, Heine RJ. Alanine aminotransferase as a marker of nonalcoholic fatty liver disease in relation to type 2 diabetes mellitus and cardiovascular disease.Diabetes/Metabolism Research and Reviews. 2006; 22: p.437-443.

27. Bitencourt, E. H., Beier, S. L., & Lima, M. P. A. Edema pulmonar agudo. Cadernos Técnicos de Veterinária e Zootecnia. 2017; 87, 9–17.

28. Jericó MM, Kogika MM, Andrade Neto JP. Tratado de medicina interna de cães e gatos. Guanabara Koogan. 2015.

29. Mattoon JS, Nyland TG. Small animal diagnostic ultrasound. 3ª edição. Canada: Elsevier, 2015. Cap 11, p. 461 – 491.

30. Ferasin, L, Crews L, Biller DS. et al. Fatores de risco para tosse em cães com doença da válvula mitral mixomatosa naturalmente adquirida. Journal of Veterinary Internal Medicine. 2013; 27: 286-292.

31. Overgaauw PAM. Aspects of toxocara epidemiology: human toxocarosis. [Review] Crit Rev Microbiol. 1997a; 23:215-31.

32. Magnaval JF, Glickman LT, Dorchies P, Morassin B. Highlights of human toxocariasis. [Review] Korean J Parasitol. 2001; 39:1- 11.

33. Hawkins, E. C., et al. Demographic and historical findings, including exposure to environmental tobacco smoke, in dogs with chronic cough. J Vet Intern Med. 2010; 24:825

34. Rozanski, E.A. Canine chronic bronchitis. Veterinary Clinics of North America: Small Animal Practice, 44(1): 107-116, 2014.

35. Franco MC, Eficácia da doramectina no tratamento de cães com sarna sarcóptica e nematódeos gastrintestinais [Trabalho de conclusão de mestrado em ciências veterinárias]. Curitiba: Pós-graduação em ciências veterinárias; 2003.

36. Rozanski EA. Oxygenation and ventilation. Veterinary Clinics Small Animals. 2015; 46(1): 1- 10.

37. Bexfield NH, Foale RD, Davison LJ, Watson PJ, Skelly BJ, Herrtage ME. Management of 13 cases of canine respiratory disease using inhaled corticosteroids. Journal Small Animals Practices. 2004; 47(7): 377–382.

38. Carey SA. Current therapy for canine chronic bronchitis. Michigan State University College of Veterinary Medicine East Lansing.2012; 1(1): 1- 4.

39. Luciani MG. Impacto Da Terapia Esteroide Sobre A Citologia Do Lavado Broncoalveolar Em Cães Acometidos Por Bronquite Crônica [Tese Mestrado]. Lagos: Universidade do Estado de Santa Catarina; 2019.

40. Crosse K R, Bray JP, Orbell GMB, Preston CA. Histological evaluation of the soft palate in dogs affected by brachycephalic obstructive airway syndrome. New Zealand veterinary jornal. 2015; *63*(6), 319-325.

41. O'Neill DG, Jackson C, Guy JH, Church DB, McGreevy PD, Thomson PC, et al. Epidemiological associations between brachycephaly and upper respiratory tract disorders in dogs attending veterinary practices in England. Canine Genetics and Epidemiology. 2015; 2(1), 1-10.

42. Dupré G, Heidenreich D. Brachycephalic syndrome. Veterinary Clinics: Small Animal Practice. 20016; 46 (4): 691-707.

43. Ettinger SJ, Kantrowitz B, Brayley K. Doenças da Traqueia. In Ettinger S J, Feldman EC. Tratado de Medicina Interna Veterinária. 5° ed. Rio de Janeiro: Guanabara; 2004. p. 1096-1112.

44. Berkwitt L, Pruester JC. Diagnostic methods in respiratory disease. In:l BIRCHARD, S.J., SHERDING. Saunders Manual of Small Animal Practice, 3 ed. Saunders, St. Luis, 2006. Cap. 158, p. 1622-1629.

45. Hawkins EC. Distúrbios da traquéia e dos brônquios. In: NELSON, R.W.; COUTO, C. Medicina Interna de Pequenos Animals. 3 ed. Rio de Janeiro: Elsevier, 2006c. Cap. 21, p. 277-288.

46. Majid A, Fernandez L, Fernandez-Bussy S, Herth F, Ernst A. Traqueobroncomalácia. Arco Bronconeumol. 2010; 46: 196-202.

47. Bach JF, Rozanski EA, Bedenice D, Chan DL, Freeman LM, Lofgren JL. et al. Association of expiratory airway dysfunction with marked obesity in healthy adult dogs. American Journal of Veterinary Research. 2007 Jun; 68 (6): 670–675

48. Johnson LR, Jonhson EG, Vernau W, Kass PH, Byrne BA. Bronchoscopy, Imaging, and Concurrent Diseases in Dogs with Bronchiectasis: (2003-2014). Journal of Veterinary Internal Medicine. 2016;30 (1): 247– 254.

49. Peeters DE, McKiernan BC, Weisiger RM, Schaeffer DJ, Clercx C. Quantitative Bacterial Cultures and Cytological Examination of Bronchoalveolar Lavage Specimens in Dogs. Journal of Veterinary Internal Medicine. 2000 Set;14 (5): 534–541.

50. Cruz ICK, Beckmann VD, Mistieri MLA, Thiesen R, Primaz L. Palatoplastia em Envelope para Tratamento de Prolongamento de Palato Mole em Cão da Raça Pastor Belga Malinois. Revista Científica de Medicina Veterinária; 2018.

51. Holme PS. Colapso Traqueal Em Cães [Trabalho de conclusão de curso]. Porto Alegre: Universidade Federal Do Rio Grande Do Sul, Faculdade de Veterinária; 2014.

52. Alonso JAM. Enfermidades respiratórias em pequenos animais. 1a ed. Las Palmas: Interbook, 2007; p.330.