FACULDADE DE ENFERMAGEM NOVA ESPERANÇA
CURSO DE BACHARELADO EM MEDICINA VETERINÁRIA

MARIA EDUARDA SILVA FRANÇA GOMES

TÉCNICA DE RESSECÇÃO DA PORÇÃO TORCIDA DA CARTILAGEM PARA CORREÇÃO DA EVERSÃO DA CARTILAGEM DA TERCEIRA PÁLPEBRA EM FELINO - RELATO DE CASO

JOÃO PESSOA
2023

MARIA EDUARDA SILVA FRANÇA GOMES

TÉCNICA DE RESSECÇÃO DA PORÇÃO TORCIDA DA CARTILAGEM PARA CORREÇÃO DA EVERSÃO DA CARTILAGEM DA TERCEIRA PÁLPEBRA EM FELINO - RELATO DE CASO

Trabalho de Conclusão de Curso – TCC II, apresentado à Coordenação do Curso de Graduação em Medicina Veterinária da Faculdade de Enfermagem Nova Esperança como exigência parcial para obtenção do título de Bacharel em Medicina Veterinária.

ORIENTADOR: Profª Dr. Atticcus Tanikawa

JOÃO PESSOA
2023

G615t Gomes, Maria Eduarda Silva França

Técnica da ressecção da porção torcida da cartilagem para correção da eversão da cartilagem da terceira pálpebra em felino: relato de caso / Maria Eduarda Silva França Gomes – João Pessoa, 2023.

23f.; il.

Orientador: Profº. Dº. Atticcus Tanikawa.

Trabalho de Conclusão de Curso (Graduação em Medicina Veterinária) – Faculdade Nova Esperança - FACENE

1. Oftalmologia Veterinária. 2. Ressecção. 3. Terceira Pálpebra. I. Título.

CDU: 617.7:636.7/8

MARIA EDUARDA SILVA FRANÇA GOMES

TÉCNICA DE RESSECÇÃO DA PORÇÃO TORCIDA DA CARTILAGEM PARA CORREÇÃO DA EVERSÃO DA CARTILAGEM DA TERCEIRA PÁLPEBRA EM FELINO - RELATO DE CASO

Trabalho de Conclusão de Curso – TCC II apresentado pelo aluno(a) _____ do Curso de Bacharelado em Medicina Veterinária, tendo obtido o conceito _____, conforme a apreciação da Banca Examinadora.

Aprovado em _____ de _____ 202___.

BANCA EXAMINADORA

_____

Profª Dr. Atticcus Tanikawa - Orientador

_____

Profª Dr. José Romulo Soares dos Santos - Membro

_____

Profª Dra Islaine de Souza Salvador. - Membro

AGRADECIMENTOS

Primeiramente, agradeço a Deus por me permitir viver esse sonho, por todo consolo, oportunidades e bênçãos derramadas durante esses cinco anos de graduação. Sem Ele, nada disso seria possível. Aos meus amados pais, Flávio e Alessandra, obrigada por serem meu alicerce e por todos os esforços e renúncias para tornar essa caminhada mais leve, me permitindo dedicar-me ao máximo à Medicina Veterinária, essa conquista é nossa, vocês são minha vida e eu amo vocês imensuravelmente! As minhas queridas avós, Cleide e Eliane por me apoiar, orar e estarem sempre comigo, eu sou imensamente grata por tê-las. Aos meus familiares por todo suporte, carinho, amor, motivação e torcida, foi gratificante compartilhar tudo com vocês.

Gostaria de agradecer ao meu orientador Profª Dr. Atticcus Tanikawa por ter sido o responsável por me apresentar a oftalmologia ainda nas aulas de semiologia e por todos os ensinamentos, o senhor foi crucial na escolha da minha área profissional! Agradeço também a banca examinadora Profª Dr. José Romulo Soares dos Santos e Profª Dra Islaine de Souza Salvador por contribuírem na melhoria do meu trabalho e por todas as considerações feitas.

Aos meus amigos, especialmente Isaque, Jean e Lucas, obrigada por sempre estarem presentes, me incentivando, ajudando e não medirem esforços para me ver bem. Aos médicos veterinários que fizeram parte da minha trajetória acadêmica, Dra. Micaelly Máximo e Dr. Rafael Barão, obrigada pela oportunidade do estágio que mudou minha vida acadêmica contribuindo, para a profissional que serei e por todos os ensinamentos que vão além da veterinária. Gratidão ao Dr. Charles Santos, por aceitar ser meu preceptor, pelas oportunidades e experiências dentro da oftalmologia, o senhor foi responsável também, por me fazer amar ainda mais essa área.

Agradeço também a Giovanny, que mesmo chegando ao final dessa trajetória, se fez presente em todo momento, me incentivando com suas palavras doces e me lembrando sempre do quanto sou capaz, você é muito especial.

E por fim, mas não menos importante, as minhas filhas de quatro patas, Pandora, Naninha, Aurora e Luna (in memoriam) por terem sido minha motivação em ser uma profissional ética, amável, sensível e capacitada a ajudar os animais, dedicando e dando o melhor de mim em cada vida que eu tocar.

RESUMO

A eversão da cartilagem da terceira pálpebra ocorre mais comumente em cães de raça grande, raramente relatada em gatos. No caso descrito, foi atendida em uma clínica veterinária em João Pessoa, um felino, fêmea de dois anos de idade, pesando 3,750kg, sem raça definida (SRD), castrada e de pelagem branca. Ao exame físico, foi observado presença de hiperemia conjuntival, epífora, presença de secreção ocular purulenta e presença de massa avermelhada na terceira pálpebra do olho esquerdo. A paciente foi submetida ao procedimento cirúrgico objetivando restaurar a eversão da terceira pálpebra e as deformações que a acompanharam utilizando a técnica de ressecção da porção torcida da cartilagem. A técnica cirúrgica demonstrou eficácia na resolução do quadro, sem apresentar complicações ou recidivas.

Palavras-chave: Oftalmologia veterinária; ressecção; terceira pálpebra

ABSTRACT

The eversion of the cartilage of the third eyelid occurs more commonly in large breed dogs, rarely reported in cats. In the case described, a two-year-old female cat, weighing 3.750 kg, of undefined breed (SRD), castrated and with a white coat, was seen at a veterinary clinic in João Pessoa. Physical examination revealed conjunctival hyperemia, epiphora, presence of purulent ocular secretion and presence of a reddish mass on the third eyelid of the left eye. The patient was submitted to surgical procedure aiming to restore the eversion of the third eyelid and the accompanying deformities using the technique of resection of the twisted portion of the cartilage. The surgical technique demonstrated efficacy in resolving the condition, without presenting complications or recurrences.

Keywords: Veterinary ophthalmology; resection; third eyelid

SUMÁRIO

1 INTRODUÇÃO.....9
2 OBJETIVOS 10
2.1 OBJETIVO GERAL 10
2.2 OBJETIVOS ESPECÍFICOS 10
3 REVISÃO DE LITERATURA 11
3.1 ANATOMIA DO OLHO 11
3.2 EVERSÃO DA CARTILAGEM DA TERCEIRA PÁLPEBRA 13
3.2.1 Características e Aspectos Epidemiológicos 13
3.2.2 Sinais Clínicos 13
3.2.3 Diagnóstico 13
3.2.4 Tratamento e Prognóstico 14
4 RELATO DE CASO.....15
5 DISCUSSÃO 17
6 CONCLUSÃO 19
REFERÊNCIAS.....20

LISTA DE FIGURAS

Figura 1. Representação esquemática das estruturas do bulbo ocular 12

Figura 2. Paciente felino apresentando hiperemia conjuntival palpebral superior e inferior, epífora, aumento do volume da terceira pálpebra no olho esquerdo.....15

Figura 3 Parte evertida no ápice da cartilagem em felino antes da remoção cirúrgica.....16

Figura 4. Retorno da terceira pálpebra a sua posição anatômica após procedimento cirúrgico de remoção da porção evertida da cartilagem.....16

1. INTRODUÇÃO

A oftalmologia veterinária é um ramo da medicina veterinária importante para a prevenção e diagnóstico dos problemas oculares, identificando a etiologia, patogenia e os sintomas das principais enfermidades do globo ocular e seus anexos. É uma especialidade que objetiva diferenciar as principais alterações oftálmicas através de um exame oftalmológico preciso visando a integridade ocular e qualidade de vida do paciente (SILVA, 2017).

A terceira pálpebra, também denominada de membrana nictitante é uma estrutura que protege o globo ocular, secreta e distribui a lágrima, a qual, possui uma cartilagem em formato de T. Na base da cartilagem encontra-se a glândula da terceira pálpebra, esta, responsável por uma parte da produção do filme lacrimal (CUNHA, 2008)

As alterações que ocorrem na cartilagem da terceira pálpebra, podem ser congênitas ou adquiridas modificando seu formato evertendo (curvada rostralmente) ou invertendo (curvado caldamente) a terceira pálpebra (HERRERA, 2008).

A eversão da cartilagem da terceira pálpebra é uma deformidade comum em cães de grande porte e incomum em gatos. É uma doença congênita que acomete mais cães jovens, se desenvolvendo ocasionalmente em cães de meia-idade, podendo ocorrer de forma unilateral ou bilateral (MOMESSO, et. al., 2021; BARNETT, 2006; STADES; VAN DER WOERDT, 2013; GELATT; PLUMMER, 2017).

A eversão pode ocorrer em decorrência de lesões e suturas inadequadas realizadas na terceira pálpebra, como também já se sugere causas hereditárias que propicia um acelerado crescimento da porção posterior da cartilagem quando comparado com a porção anterior, resultando numa proeminência e consequentemente podendo levar a uma eversão (SILVEIRA, 2021; STADES; VAN DER WOERDT, 2013; GELATT; BROOKS, 2011; MAGGS; MILLER; OFRI, 2013).

Durante o exame clínico, o animal pode apresentar sinais clínicos como hiperemia conjuntival, epífora, enoftalmia (associada à desidratação), microftalmia, síndrome de Horner e síndrome de Haw (MOMESSO, et. al., 2021, SLATTER D.H. 2008; WILLIAMS D., MIDDLETON S. & CALDWELL A. 2012) e complicações clínicas como conjuntivite crônica com secreção ocular devido à exposição da mucosa conjuntival, ceratite e ulceração corneal (CUNHA, 2008).

O diagnóstico diferencial é baseado no exame clínico e no histórico do paciente, sendo crucial a observação de forma detalhada da terceira pálpebra, uma vez que, os aspectos

clínicos da afecção podem se assemelhar ao prolapso de terceira pálpebra, como também coexistirem (HERRERA, 2008).

O tratamento preconizado é cirúrgico, e nele é realizada a remoção da cartilagem evertida através de uma incisão realizada na conjuntiva palpebral alterada (SILVEIRA, 2021).

2 OBJETIVOS

2.1 OBJETIVO GERAL

Discorrer a respeito da alteração oftálmica da cartilagem da terceira pálpebra. Ademais, ressaltar também a importância do domínio clínico e teórico da oftalmologia para o sucesso do diagnóstico e resolução do problema.

2.2 OBJETIVOS ESPECÍFICOS

- Abordou-se a importância do conhecimento da oftalmologia veterinária no diagnóstico correto e preciso das alterações que podem ocorrer em terceira pálpebra.
- Foi descrito o uso da técnica de ressecção da porção torcida da cartilagem para correção da alteração oftalmológica.

3 REVISÃO DE LITERATURA

3.1 ANATOMIA DO OLHO

Os olhos são órgãos bastante complexos que possuem uma estrutura óssea, muscular e cutânea que servem como proteção. Além disso, captam os estímulos da luz e através de receptores os transformam em sinais elétricos que convertem em imagens, formando a visão (CUNHA, 2008).

A órbita ocular varia de acordo com o formato dos crânios que as diferentes espécies podem apresentar, sendo um fator bastante relevante na predisposição de algumas afecções oculares. Trata-se de um arcabouço ósseo, que acomoda e protege o globo ocular e é formado pelos ossos frontal, lacrimal, esfenoide, zigomático, palatino e maxilar. O globo ocular, por sua vez, possui formato e tamanho variados e que dependem da espécie animal e raça (ANDRADE, 2008; CUNHA, 2008), é formado por três túnicas, sendo elas a túnica fibrosa que compreende a esclera e a córnea, a túnica vascular que compreende a íris, corpo ciliar e coroide e a túnica nervosa que compreende a lente e a retina (JUNQUEIRA; CARNEIRO, 2004).

O bulbo do olho é dividido em segmento anterior à qual é cranial a lente e o segmento posterior, caudal a lente. Na parte anterior a lente, há a divisão de duas câmaras sendo elas anterior e posterior também. A câmara anterior está circundada anterior a córnea e posterior a lente e faz comunicação com a câmara posterior através da pupila, já câmara posterior, é um pequeno espaço anterior a íris e posterior a lente (CUNHA, 2008). As câmaras anterior e posterior do olho são preenchidas por um líquido denominado humor aquoso, o mesmo é transparente e produzido no corpo ciliar, possuindo uma taxa de produção e absorção bastante elevada o suficiente para repor o volume das câmaras, mantendo a pressão constante (CUNNINGHAM, 2004).

Já o humor vítreo, ao contrário do humor aquoso, é um gel que preenche a câmara vítrea localizada entre o cristalino e disco óptico, que não é continuamente resposto, mantendo seu volume constante e fornecendo ao olho a pressão necessária para adequar o posicionamento da retina (FRANDSON et al., 2005; GELLATT, 2003).

Em relação às pálpebras, os animais domésticos apresentam três, a superior, inferior e a terceira pálpebra. As pálpebras superior e inferior são dobras de pele móvel, que cobrem os olhos, protegendo-os, além disso, tem como função também remover corpos estranhos e redistribuir o filme lacrimal (SILVA, 2017; ANDRADE, 2008; CUNHA, 2008).

A terceira pálpebra é uma estrutura de formato triangular que se projeta no canto medial e cobre parcialmente o olho (GEORGESCU, et. al., 2015). Sua função consiste em umedecer a superfície ocular, através da distribuição e produção de lágrima, além de proteger a córnea (HAMOR, 2007). Essa estrutura é composta por quatro componentes: a cartilagem em forma de T, a glândula da terceira pálpebra, os folículos linfóides e o tecido conjuntival que reveste as superfícies bulbar e palpebral (MOORE E CONSTATINESCU, 1997; SLATTER, 2005) A remoção da terceira pálpebra acarreta aumento da exposição corneana, além de diminuir a produção lacrimal, consequentemente ocasionando ressecamento, traumas e o desenvolvimentos de diversas doenças oftálmicas (MOMESSO, et. al., 2021).

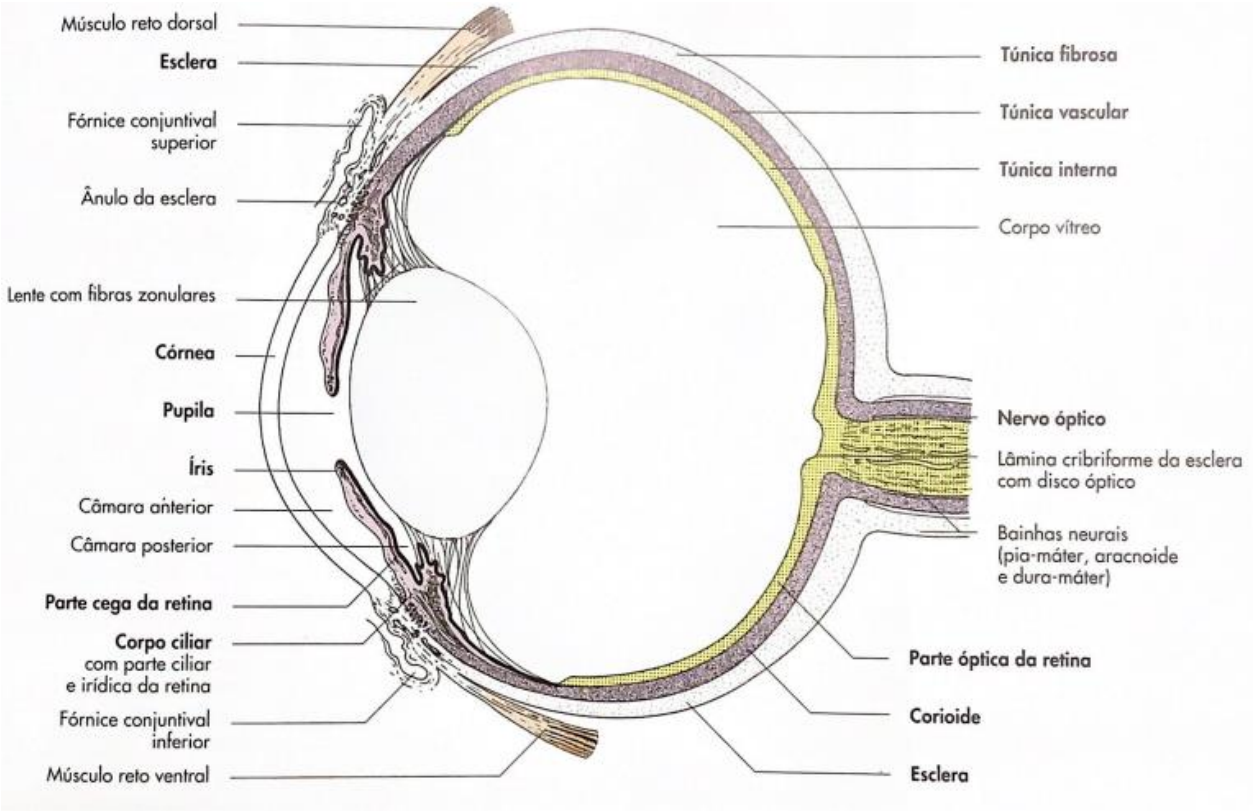

Figura 1. Representação esquemática das estruturas do bulbo ocular

Fonte: KÖNIG, 2021

3.2 Eversão da cartilagem da terceira pálpebra

3.2.1 Características e Aspectos Epidemiológicos

A eversão da cartilagem da terceira pálpebra é uma alteração congênita comum em cães de grande porte como o Pointer, entretanto pode ocorrer em qualquer outra raça (MOMESSO, et. al., 2021; CUNHA, 2008). Em relação aos felinos, é uma doença incomum de ocorrer, pouco descrita na literatura e acomete raças como o British Shorthair (MANNING, 2015). A eversão pode acontecer de forma unilateral ou bilateral e estar associadas a outras alterações como protusão da terceira pálpebra, conjuntivites e irritações (MOMESSO, et. al., 2021; ESSON, 2015).

.....Sua etiologia não está totalmente elucidada e divide opiniões entre os autores. Alguns defendem que a eversão é resultante de fatores hereditários e genéticos que culminam no aumento da taxa de crescimento da cartilagem acarretando a alteração, enquanto outros autores defendem que seja decorrente de fatores ambientais, lesões ou suturas inadequadas (REZAEI et al., 2019; MAZZUCCHELLI et al., 2012).

3.2.2 Sinais Clínicos

Os sinais clínicos variam em cada caso, embora o mais comumente relatado seja a proeminência da estrutura, caracterizada como a presença de uma massa hiperêmica no canto medial do olho (CHAHORY et al., 2014). Além disso, podem vir acompanhados também conjuntivite crônica com secreção ocular, ceratite e ulceração corneal, enoftalmia associada à desidratação, síndrome de Haw e síndrome de Horner (CUNHA, 2008; SLATTER, 2008; WILLIAMS D., MIDDLETON S. & CALDWELL A. 2012). Embora geralmente os distúrbios ocorram de maneira unitária, podem vir acompanhados de outras alterações oftalmológicas que são vistas com menos frequência em gatos quando comparadas com os cães (AKŸN E SAMSAR 2005).

3.2.3 Diagnóstico

O diagnóstico é baseado na anamnese e no exame oftalmológico detalhado do paciente, inspecionando minunciosamente as estruturas oculares (ESSON, 2015). Ademais, é extremamente importante a observação de forma detalhada da terceira pálpebra para um diagnóstico diferencial, uma vez que, lesões associadas a corpos estranhos, laceração,

inflamação, prolapso da glândula da terceira pálpebra e neoplasias são alterações que podem se assemelhar a eversão, colocando em comprometimento a escolha do tratamento, resolução do problema e o bem-estar do paciente (HERRERA, 2008; FORD E MAZZAFERRO, 2012).

3.2.4 Tratamento e Prognóstico

O tratamento para a eversão da cartilagem da terceira pálpebra, varia de acordo com as características da alteração, podendo ser clínico e/ou cirúrgico. Entretanto, embora já tenham sido relatados auto reparações dessas lesões, a correção cirúrgica continua sendo o tratamento de escolha para os casos de eversão (REZAEI et al., 2019). As técnicas cirúrgicas para a correção da eversão da cartilagem da terceira pálpebra, são a técnica de retalho temporário da membrana nictitante, ressecção da porção torcida da cartilagem, excisão da margem palpebral e ressecção da cartilagem, homoenxerto e ressecção da cartilagem. O prognóstico é favorável e após correção cirúrgica a estrutura tende a voltar a sua posição anatômica, preservando a sua funcionalidade (AKŸN E SAMSAR, 2005, REZAEI et al., 2019)

2. RELATO DE CASO

Foi atendida numa Clínica Veterinária em João Pessoa, uma gata sem raça definida (SRD), de cor branca, castrada, dois anos de idade, pesando 3,750kg, com o histórico de surgimento de uma massa avermelhada e pontuda no canto medial do bulbo ocular esquerdo. Segundo a tutora, a condição foi notada após a mesma chegar do trabalho, não apresentando histórico de trauma ou aparecimento anteriormente. Ao exame clínico, observou-se hiperemia conjuntival palpebral superior e inferior, epífora e presença de secreção ocular purulenta, além do aumento de volume da terceira pálpebra no olho esquerdo (Figura 2), fechando o diagnóstico presuntivo em protusão da glândula da terceira pálpebra. Sendo assim, o animal foi encaminhado para o procedimento cirúrgico para a correção através da técnica de Morgan.

Figura 2. Paciente felino apresentando hiperemia conjuntival palpebral superior e inferior, epífora, aumento do volume da terceira pálpebra no olho esquerdo.
Fonte: Arquivo Pessoal

No bloco cirúrgico, o animal foi submetido à sedação com as medicações pré-anestésicas metadona 0,3mg/kg (IM) e acepram 0,025mg/kg (IM); a indução com proporfol 2mg/kg (IV) e midazolam 0,2mg/kg (IV) e a manutenção com isoflurano após intubação endotraqueal. Ao realizar uma minuciosa avaliação da paciente, sob anestesia geral antes do procedimento de correção da protusão da glândula da terceira pálpebra, foi constatado que, na verdade, tratava-se da eversão da cartilagem da terceira pálpebra. Em virtude da descoberta da patologia envolvida e localização da rotação, segundo REZAEI et al., 2019 foi sugerida a realização da técnica de ressecção da porção torcida da cartilagem, para correção da eversão. Inicialmente,

foi realizada a assepsia do local e a superfície ocular foi irrigada com uma solução de iodo aquoso e cloreto de sódio a 0,9% na proporção de 1:50. O procedimento cirúrgico foi realizado em decúbito esternal e a abordagem da cartilagem dobrada foi feita na superfície da conjuntiva bulbar seccionando apenas a margem evertida da cartilagem "T" preservando a glândula lacrimal. A conjuntiva bulbar foi suavemente dissecada no ápice da eversão (Figura 3) e através de um corte rombo a parte deformada da cartilagem foi removida e a terceira pálpebra retornou a sua posição anatomicamente correta (Figura 4). Não houve a necessidade de realizar sutura.

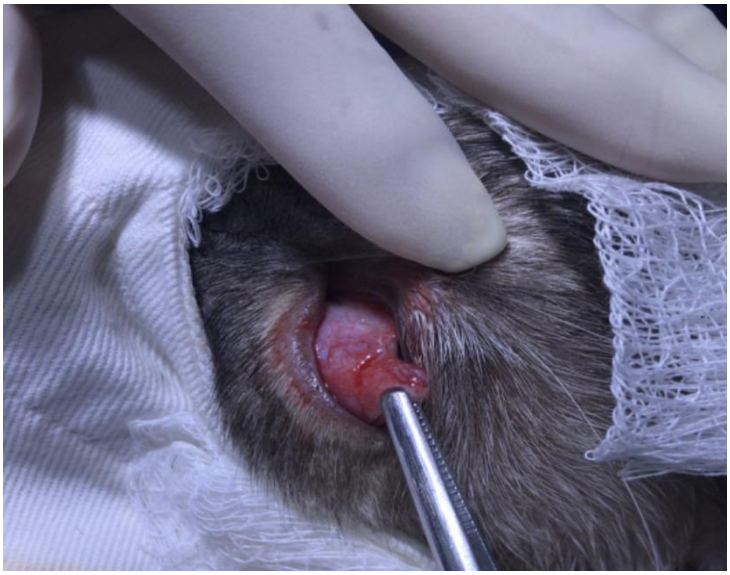

Figura 3. Parte evertida no ápice da cartilagem em felino antes da remoção cirúrgica

Fonte: Arquivo Pessoal

Figura 4. Retorno da terceira pálpebra a sua posição anatômica após procedimento cirúrgico de remoção da porção evertida da cartilagem.

Fonte: Arquivo Pessoal

O protocolo pós-operatório, constituiu em utilizar colar elizabetano até a cicatrização e o animal teve alta com prescrição para casa de colírios tópicos, sendo eles o antibiótico tobramicina (VISIONE) uma gota no olho acometido a cada 12h, durante dez dias; anti-inflamatório diclofenaco sódico 1mg (STILL) uma gota no olho acometido a cada 12h, durante cinco dias e lubrificante (ALLEQUA®) duas gotas no olho acometido a cada 6h, até novas recomendações. Ademais, foi realizado acompanhamento médico da paciente e não foram observadas complicações pós-cirúrgicas após 4 meses do procedimento, demonstrando reposicionamento adequado das estruturas e ausência de sintomatologia, bem como, recidiva.

3. DISCUSSÃO

Muitas alterações podem ser encontradas quando se fala em terceira pálpebra, por isso, é de extrema importância o domínio do conhecimento referente a essa estrutura, assim como, o diagnóstico correto das anormalidades que podem surgir. O diagnóstico diferencial se baseia no exame clínico e no histórico do paciente, sendo crucial a observação de forma detalhada da terceira pálpebra, uma vez que, os aspectos clínicos da afecção nessa estrutura podem estar associados a protusão da glândula da terceira pálpebra, inversão da cartilagem da terceira pálpebra, bem como, cisto glandular em terceira pálpebra, síndrome de Horner, síndrome de Haw, lesões associadas a corpos estranhos, laceração, inflamação, além das neoplasias de conjuntiva e terceira pálpebra (HERRERA, 2008; MOMESSO, et. al., 2021).

No exame físico, o animal apresentou conjuntivite com secreção ocular purulenta devido à exposição da mucosa conjuntival, hiperemia conjuntival palpebral tanto superior quanto inferior, aumento do volume da terceira pálpebra e epífora conforme é descrito na literatura. Além disso, segundo CHAHORY, et al., 2014, tanto o prolapso da glândula quanto a rotação da cartilagem, podem-se apresentar como uma massa hiperêmica no canto medial, sinal clínico, bastante característico das alterações da terceira pálpebra. Este, pode ter sido um fator que influenciou no diagnóstico equivocado inicial durante a consulta, demonstrando a importância do exame detalhado e o conhecimento técnico em oftalmologia veterinária para o correto diagnóstico e consequentemente o tratamento de escolha ao qual o paciente será submetido, levando sempre em consideração o bem-estar do paciente e a resolução do problema de forma eficiente.

Este relato, demonstra que a eversão ocorreu de forma espontânea em uma gata, haja visto, que o animal não apresentou histórico de lesões ou alterações anteriormente, sem raça definida, de dois anos de idade, sendo esta uma condição incomum, uma vez que, a eversão

da cartilagem da terceira pálpebra, assim como, o prolapso da glândula da terceira pálpebra são manifestações clínicas comuns em cães, jovens e de grande porte, podendo ocorrer de forma uni ou bilateral (MAZZUCCHELLI et al., 2012). Segundo alguns autores, acredita-se que as condições estejam relacionadas a fatores genéticos, lesões, suturas inadequadas e prolapso da membrana nictante. No presente estudo, acredita-se que a condição manifestada pelo animal pode estar relacionada a fatores congênitos associados a uma taxa diferencial de crescimento anterior e posterior da cartilagem, fato este, confirmado, uma vez que a paciente não apresentava históricos anteriores de lesões, traumas ou qualquer alteração na terceira pálpebra. Ademais, alguns autores ainda sugerem se tratar de uma tensão na profundidade da cartilagem e não o seu crescimento, entretanto, esses fatores não foram identificados durante a anamnese e exame clínico, corroborando com o relato produzido por MOMESSO et. al., 2021, em que as condições relacionadas com a idade e os sinais clínicos foram semelhantes. (MAÑÉ M.C, VIVES M.A., BARRERA R. & BASCUAS J.A., 1990; WILLIAMS D., MIDDLETON S. & CALDWELL A., 2012).

A técnica cirúrgica eletiva para correção da eversão, consiste na remoção do fragmento da cartilagem, podendo ser empregada através de duas abordagens, sendo elas a palpebral ou a bulbar nos cães. É realizada duas incisões paralelas na superfície conjuntival bulbar da terceira pálpebra, seccionando apenas a margem evertida da borda livre da cartilagem “T”, preservando a glândula lacrimal, em seguida, é feita a remoção da parte deformada da cartilagem, fazendo com que a terceira pálpebra retorne a sua posição anatomicamente correta (MOMESSO, et. al., 2021; WOUK et. al., 2009). Entretanto, outras técnicas podem ser associadas, principalmente, quando a suspeita do comprometimento da eversão está associada a um prolapso da glândula da terceira pálpebra.

O médico veterinário em questão, embora não tenha identificado a protusão da glândula da terceira pálpebra após nova avaliação do animal sob anestesia geral, optou em utilizar a técnica de ressecção da porção torcida da cartilagem, haja visto, a posição anatômica em que a cartilagem se encontrava e levando em consideração a localização que seria realizada a abordagem cirúrgica. Dessa forma, foi realizada a abordagem na conjuntiva bulbar, de acordo com a literatura, entretanto, a dissecação na conjuntiva bulbar foi só realizada no ápice da eversão através de apenas uma incisão, após isso, foi realizado um corte rombo da parte deformada da cartilagem e a terceira pálpebra retornou a sua posição anatômica correta, não havendo a necessidade de realizar sutura.

Embora não seja uma técnica muito utilizada, a técnica de ressecção da porção torcida da cartilagem mostrou-se ser um procedimento cirúrgico pouco invasivo, de simples execução e

bastante eficiente, assim como relata REZAEI et al. 2019. Fato este, confirmado no pós-operatório, uma vez que o animal não apresentou nenhuma alteração digna de nota, se mantendo hígido até o presente momento.

4. CONCLUSÃO

O procedimento cirúrgico descrito demonstrou eficácia similar a técnica padrão outro preservando as funções das estruturas envolvidas e solucionando a anormalidade descrita, mantendo a saúde ocular da paciente intacta durante o pós-operatório. O caso relatado, demonstrou prognóstico favorável e colocou em questão a importância do exame oftálmico preciso, detalhado e realizado por um profissional qualificado da área e o quanto o diagnóstico diferencial é primordial, uma vez, que o tratamento cirúrgico e o manejo do paciente no pós-cirúrgico está totalmente atrelado ao diagnóstico correto visando a integridade ocular do paciente, haja visto, que o prolapso da glândula da terceira pálpebra, lacerações, cistos e outras alterações oftálmicas podem ser semelhantes ou mesmo estarem atreladas juntamente com a eversão.

REFERÊNCIAS

AKIN F, SAMSAR E. **Eye Disease**. 3th ed., Ankara, Medipress, 2005.

ANDRADE, A.L. **Semiologia do sistema visual dos animais domésticos**. In: FEITOSA, F.L.P. Semiologia veterinária. São Paulo: Roca, 2008.

BARNETT, K. **Diagnostic Atlas of Veterinary Ophthalmology**. Tottenham: Elsevier, 2006. 216p.

CHAHORY S, CRASTA M, TRIO S, CLERC B. **Three cases of prolapse of the nictitans gland in cats**. Vet Ophthalmol 7, 2004. pp 417-419.

CUNHA, O. **Manual de Oftalmologia Veterinária**. Universidade Federal do Paraná, Campus Palotina, Paraná, p.88, 2008.

CUNNINGHAM, J.G. **Tratado de Fisiologia Veterinária**. 3.ed. Rio de Janeiro: Guanabara Koogan, 2004. p.579.

ESSON D.W. **Scrolled Third Eyelid Cartilage**. In: Clinical Atlas of Canine and Feline Ophthalmic Disease. Ames: Wiley-Blackwell, 2015. pp.90-91.

Ford RB, Mazzaferro E. **Patient evaluation and organ system examination**. İn: Kirk and Bistner's handbook of veterinary procedures and emergency treatment. 4th ed., Elsevier, Missouri, 2012. pp 337-342.

FRANDSON, R.D.; WILKE, W.L.; FAILS, A.D. Anatomia e Fisiologia dos Animais de Fazenda. 6.ed. Rio de Janeiro: Guanabara Koogan, 2005. p.454.

GELATT, K.N. **Manual de Oftalmologia Veterinária**. São Paulo: Manole, 2003. p.594.

GELATT K.N. & PLUMMER C.E. **Canine Conjunctiva and Nictitating Membrane (Nictitans).** In: Color Atlas of Veterinary Ophthalmology. 2nd edn. Ames: Wiley-Blackwell, 2017. pp.97-99.

GELATT, K. N.; BROOKS, E. D**. Surgical procedures for the conjunctiva and the nictitating membrane**. In: GELATT, K.N.; GELATT, J.P. Veterinary ophthalmic surgery, 2 ed, 2011, p. 157-188

GELATT, K.N.; PLUMMER, C.E. **Color Atlas of Ophthalmology Veterinary**. Ed. Wiley, 2 ed., 2017.

GEORGESCU, A.E; IONASCU, I.; VLĂGIOIU, C. **Surgical Reuction of Everted Cartilage and Prolapsed Third Eyelid Gland in a Three Basset Hound Family with Third Eyelid Congenital Anomalies**. Scientific Works. Series C. Veterinary Medicine. Vol. LXI, 2015.

HAMOR, R.E. **Terceira pálpebra**. In: SLATTER, D. Manual de cirurgia de pequenos animais. 3º Edição. São Paulo: Manole, 2007. Cap. 90. Pág. 1361 a 1368.

HERRERA D. **Enfermidades Palpebrais**, In: Oftalmologia clínica em animais de companhia, ed.1, São Paulo, MedVet, cap. 6, pp. 89-110, 2008

JUNQUEIRA, L. C.; CARNEIRO, J. **Histologia Básica**. 10. ed. Rio de Janeiro: Guanabara Koogan, 2004. p. 488.

MAGGS, D., MILLER, P., OFRI, R. SLATTER'S - **Fundamentals of veterinary ophthalmology.** 5 ed. St Louis: Saunders-Elsevier, 2013. 520

MAÑÉ M.C, VIVES M.A., BARRERA R. & BASCUAS J.A. **Results and histological development of various surgical techniques for correcting eversion of the third eyelid in dogs**. Histology and Histopathology. 1990. p 415-425

MANNING, S. The eyelids. GOULD, D., Mc LELLAN, G. **Manual of Canine and Feline Ophthalmology**. 3 ed. British Small Animal Veterinary Association, Gloucester, UK. 2015, 133-166.

MAZZUCCHELLI S, VAILLANT MD, WÉVERBERG F, ARNOLD-TAVERNIER H, HONEGGER N, PAYEN G, CHAHORY S. **Retrospective study of 155 cases of prolapse of the nictitating membrane gland in dogs**. Vet Rec, 2012. P 170: 443

MOORE, C.P.; CONSTATINESCU, G.M**. Surgery of the adnexa surgical management of ocular disease.** Vet. Clin. North Am.: Small Anim. Pract., v.27, 1997. p.1011-1066.

REZAEI M, AZARI O, HASSIBI H**. Third eyelid scrolling and surgical treatment-a case report.** Vet Arhiv 89, 2019. p 591-599

SILVA, A.C.E. **Oftalmologia Veterinária**. Londrina: Editora e Distribuidora Educacional S.A, 2017. 115p.

SILVEIRA, THIAGO JOSÉ DA SILVA. **Principais Abordagens Cirúrgicas das Afecções de Pálpebras e Cílios de Cães e Gatos** – Revisão Bibliográfica. Orientador: Drª. Ivia Carmem Talieri. 2021. 96f. Trabalho de Conclusão de Curso, Medicina Veterinária, Centro de Ciências Agrárias, Universidade Federal da Paraíba, Areia. 2021. Disponível em:TJSS28072021-MV301.pdf (ufpb.br). Acesso em: 17 de maio de 2023.

SLATTER, D. **Fundamentos da Oftalmologia Veterinária**. 3.ed. São Paulo: Roca, 2005. 671p.

SLATTER D.H. Third Eyelid. In: Maggs D.J. (Ed). Slatter's **Fundamentals of Veterinary Ophthalmology**. 4th edn. St. Louis: Saunders Elsevier, 2008. p.151-153.

STADES, F C., VAN DER WOERDT, A**. Diseases and surgery of the canine eyelid.** GELLAT, KN., GILGER, BC., KERN, TJ. (Ed). Veterinary Ophthalmology. 5 ed. Wiley-Blackwell. 2013, 832-893.

WILLIAMS D, MIDDLETON S, CALDWELL A. **Everted third eyelid cartilage in a cat: a case report and literature review**. Vet Ophthalmol 15, 2012. p 123-127.

WOUK, A. F.P.F.; SOUZA, A.L.G.; FARIAS, M. R. **Afecções dos anexos oftálmicos**. In: LAUS, J. L. Oftalmologia clínica e cirúrgica em cães e gatos. São Paulo: Roca, 2009, p. 33-68