FACULDADE DE ENFERMAGEM NOVA ESPERANÇA
CURSO DE BACHARELADO EM MEDICINA VETERINÁRIA

THAYANE DOS SANTOS

HEMANGIOSSARCOMA E MELANOMA EM ANEXOS DE OLHO EM CÃO: RELATO DE CASO

JOÃO PESSOA - PB
2023

THAYANE DOS SANTOS

HEMANGIOSSARCOMA E MELANOMA EM ANEXOS DE OLHO EM CÃO: RELATO DE CASO

Trabalho de Conclusão de Curso – TCC-2, apresentado à Coordenação do Curso de Graduação em Medicina Veterinária da Faculdade de Enfermagem Nova Esperança como exigência parcial para obtenção do título de Bacharel em Medicina Veterinária.

Orientador: Prof° Dr. José Rômulo Soares dos Santos

JOÃO PESSOA - PB

2023

S239h Santos, Thayane dos

Hemangiossarcoma e melanoma em anexos de olho em cão: relato de caso / Thayane dos Santos. – João Pessoa, 2023.

28f.; il.

Orientador: Profº. Drº. José Romulo Soares dos Santos.

Trabalho de Conclusão de Curso (Graduação em Medicina Veterinária) – Faculdade Nova Esperança - FACENE

1. Oftalmopatias. 2. Oftalmologia. 3. Neoplasias. 4. Neoplasias Oculares. I. Título.

CDU: 619:617.7

THAYANE DOS SANTOS

HEMANGIOSSARCOMA E MELANOMA EM ANEXOS DE OLHO EM CÃO

RELATO DE CASO

Trabalho de Conclusão de Curso – TCC-2 apresentado pela aluna Thayane dos Santos do Curso de Bacharelado em Medicina Veterinária, tendo obtido o conceito _____, conforme a apreciação da Banca Examinadora.

Aprovado em _____ de _____ de 2023.

BANCA EXAMINADORA

Prof. Dr. José Rômulo Soares dos Santos

Medicina Veterinária (FACENE)

Prof. Dr. Atticcus Tanikawa

Medicina Veterinária (FACENE)

Prof. Dr. Artur da Nóbrega Carreiro

Medicina Veterinária (FACENE)

RESUMO

O hemangiossarcoma é uma neoplasia maligna e agressiva, originária do endotélio vascular, e que pode atingir vários órgãos e causar metástases em apenas uma região ou várias. O melanoma também é uma neoplasia maligna, que é capaz de se desenvolver onde houver um agrupamento de melanócitos em um determinado local. O local mais acometido é a cavidade oral, porém é uma neoplasia comum encontrada na clínica oftálmica. É extremamente importante saber a localização exata das neoplasias, para que o médico veterinário possa encontrar o protocolo terapêutico ideal e conseguir um bom prognóstico. O objetivo deste trabalho é relatar um caso de hemangiossarcoma e melanoma em anexos de olho em cão, SRD. O animal foi levado à clínica apresentando uma massa de coloração avermelhada no olho direito e uma massa escura na pálpebra inferior. Foram solicitados alguns exames para um diagnóstico preciso, realização da cirurgia e o descarte de metástase.

Palavras-chave: Oftalmopatias; Oftalmologia; Neoplasias; Neoplasias oculares.

ABSTRACT

Hemangiosarcoma is a malignant and aggressive neoplasm, originating from the vascular endothelium, which can affect several organs and cause metastases in only one region or several. Melanoma is also a malignant neoplasm, which is capable of developing where there is a cluster of melanocytes in a certain location. The most affected site is the oral cavity, but it is a common neoplasm found in the ophthalmic clinic. It is extremely important to know the exact location of the neoplasms, so that the veterinarian can find the ideal therapeutic protocol and achieve a good prognosis. The objective of this work is to report a case of hemangiosarcoma and melanoma in annexes of the eye in a dog, SRD. The animal was taken to the clinic with a reddish mass in the right eye and a dark mass in the lower eyelid. Some tests were requested for an accurate diagnosis, surgery and metastasis discard.

Key: Ophthalmopathies; Ophthalmology; Neoplasms; Ocular neoplasms.

SUMÁRIO

1. INTRODUÇÃO **5**
2. OBJETIVOS **5**
2.1. OBJETIVO GERAL 5
2.2. OBJETIVOS ESPECÍFICOS 6
3. REVISÃO DE LITERATURA **7**
3.1 ANATOMIA DO OLHO 7
3.2 HEMANGIOSSARCOMA E MELANOMA 9
3.2.1 Caracterização **9**
3.2.2 Aspectos epidemiológicos **10**
3.2.3 Patogênese e Fisiopatologia **11**
3.2.4 Sinais Clínicos **11**
3.2.5 Diagnóstico **12**
3.2.6 Tratamento e prognóstico **12**
4. DESCRIÇÃO DO CASO **14**
5. DISCUSSÃO **18**
6. CONSIDERAÇÕES FINAIS **19**
REFERÊNCIAS **20**

1. INTRODUÇÃO

A incidência de casos neoplásicos é corriqueira na clínica veterinária, e constituem importante causa de óbito em animais de companhia (SOUZA et al., 2006). De acordo com estudos, estima-se que 45% dos óbitos em cães com 10 anos ou mais, foram causados por complicações neoplásicas (WHITHROW e MACEWEN, 2007). As neoplasias abrangem diferentes localidades do corpo, sendo a pele, a localização mais acometida nos animais domésticos, representando cerca de 67,6% dos casos, em segundo as glândulas mamárias, com 15,1% e 17,3% os demais sistemas e órgãos dos animais (DE NARDI et al., 2002; SOUZA et al., 2006). Os olhos e seus anexos também podem ser acometidos por neoplasias primárias e secundárias. Dependendo da localização e natureza da anormalidade de um tipo de célula, a condição clínica pode variar significativamente (WILLIS & WILKIE, 2001).

O hemangiossarcoma é uma neoplasia mesenquimal, originária do endotélio vascular, considerado uma neoplasia maligna, agressiva, e que pode atingir vários órgãos além de desenvolver metástases em uma só região ou várias (GOLDSCHMIDT et al, 2002; YAMAMOTO et al, 2013). Estudos relatam, que a pele é o principal órgão acometido pelo hemangiossarcoma nos cães, definida por nódulos únicos ou múltiplos, medianos a grandes, mal delimitados e hemorrágicos (BERSELLI, 2011).

Em relação ao melanoma, geralmente são neoplasias cutâneas, porém é possível que se desenvolvam sempre que houver um agrupamento de melanócitos em um determinado local. O local mais acometido por esta neoplasia é a cavidade oral. Dentre as neoplasias mais comuns na rotina oftálmica, o melanoma também tem uma maior prevalência na clínica. É de grande importância saber exatamente sua localização anatômica, para que possa determinar um protocolo terapêutico mais adequado e obter um bom prognóstico do paciente (SILVA et al, 2013).

2. OBJETIVOS

2.1. OBJETIVO GERAL

Relatou-se um caso de hemangiossarcoma e melanoma em anexos de olho de cão.

2.2. OBJETIVOS ESPECÍFICOS

- Descreveu-se os achados de todos os exames clínicos e de imagem de hemangiossarcoma e melanoma em anexos de olho de cão;
- Descreveu-se o processo de investigação diagnóstica de hemangiossarcoma e melanoma em anexos de olho de cão;
- Descreveu-se o tratamento de hemangiossarcoma e melanoma em anexos de olho de cão;
- Descreveu-se o prognóstico de hemangiossarcoma e melanoma em anexos de olho de cão;
- Descreveu-se a conduta médico veterinária do caso de hemangiossarcoma e melanoma em anexos de olho de cão.

3. REVISÃO DE LITERATURA

3.1 ANATOMIA DO OLHO

O olho é um órgão que tem como principal função, captar e focalizar luzes sobre a retina fotossensível. Ele se aloja na órbita, uma cavidade localizada na cabeça, onde se encontram várias estruturas e anexos oculares (FRANDSON et al., 2005). Seu formato é esférico, devido à pressão exercida do humor aquoso e à falta de elasticidade da esclerótica e da córnea (CUNNINGHAM, 2004). O vértice da córnea é chamado de polo anterior do olho e está localizado ao lado oposto do polo posterior. O eixo externo do bulbo do olho, é uma linha que conecta os dois polos e passa através do centro da lente. Esse mesmo eixo também é denominado de eixo óptico. O eixo interno se inicia do lado posterior da córnea e vai até a face interna da retina. A circunferência máxima do equador do bulbo fica localizada entre os dois polos. E as linhas que fazem a conexão entre os polos na face do bulbo, são denominados de meridianos. O eixo óptico no cão, forma um ângulo de 30° a 50°, de modo geral, as espécies que são predadoras têm seus olhos mais voltados para frente, enquanto os das presas são mais lateralmente. Quanto menor for o grau de divergência, maior será o campo de visão binocular (KÖNIG e LIEBICH, 2016). O olho é formado por três camadas dispostas concentricamente: a camada externa, também conhecida como túnica fibrosa (composta pela esclera e córnea), a túnica vascular ou úvea (composta pela coróide, corpo ciliar e íris), e a túnica nervosa (composta pela retina). Possui estruturas anexas que funcionam como forma de proteção, são elas: a órbita, pálpebras, terceira pálpebra, conjuntiva, aparelho lacrimal, músculos e inervações. Também possui o humor aquoso,o humor vítrio e a lente, que são meios transparentes responsáveis pela transmissão do raio luminoso para a retina e ajudam a manter o bulbo distendido (SILVA, 2017; KÖNIG; LIEBICH, 2016).

Na túnica fibrosa, a esclera, constitui a maior parte (SLATTER, 2005). Possui grande quantidade de fibras colágenas e elásticas que auxiliam na resistência à pressão interna do olho, às quais os músculos extraoculares o sujeitam (KÖNIG e LIEBICH, 2016). A córnea também faz parte da túnica fibrosa e é a camada refratária mais poderosa do olho. Tem uma transparência e curvatura regular, elementos essenciais que permitem o foco da luz na retina (FRANDSON et a., 2005). A superfície da córnea tem bastante sensibilidade, pois existem terminações nervosas livres que são próximas ao epitélio anterior (DYCE et al., 1997). E existe o limbo, que é uma zona de transição entre a córnea e a esclera (JUNQUEIRA e CARNEIRO, 2004).

A túnica vascular ou úvea, é a camada que se localiza entre a esclera e a retina (VIETH et al., 1995). É altamente vascularizada e possui funções como: suporte e regulação do formato da lente e regulação do tamanho da pupila (KÖNIG e LIEBICH, 2016). O corpo ciliar é um espessamento da túnica vascular e que dá origem à ligamentos suspensores que dão sustentação e acomodação da lente, além de ser responsável pela produção do humor aquoso no segmento anterior do bulbo do olho (FRANDSON et al., 2005). A íris é um anel pigmentado localizado entre a córnea e o cristalino. Sua principal função é controlar a entrada da luz através da pupila (FERRAREZI, 2010). De acordo com Brooks (2005), a pupila muda de tamanho com a variação na intensidade da luz no ambiente, sendo constrita sob luz forte e dilatada sob a luz fraca, controlando a quantidade de luz que entra nos olhos.

A túnica nervosa, retina, é a estrutura mais complexa, pois converte a energia luminosa em energia química para que seja gerado o sinal elétrico que será conduzido até o cérebro (BROOKS,2005). Ela começa onde o nervo óptico penetra a coróide, possui o formato de cálice côncavo, reveste a coróide e termina na borda da pupila (DYCE et al., 1997).

O nervo óptico é formado a partir do disco óptico, nele existem mais axônios que em todas as raízes dorsais da medula espinhal (CUNNINGHAM, 2004). De acordo com Dyce et al. (1997), o nervo óptico entra na órbita através do forame óptico e passa para as células fotorreceptoras da retina. É bem frouxo, a fim de permitir os movimentos dos olhos, e revestido por meninges, adquiridas durante seu desenvolvimento como a haste do cálice óptico.

O cristalino ou lente, é um disco biconvexo proteináceo transparente que fica suspenso entre as câmaras posterior e vítrea (FRANDSON et al., 2005). A visão dos objetos a pequenas e grandes distâncias, dependem do formato do cristalino. Para ver objetos com mais de seis metros de distância, os ligamentos suspensores tracionam a região equatorial do cristalino, que diminui a refração dos raios. Para objetos mais próximos, assume a forma mais esférica devido à diminuição da tração sofrida pelos ligamentos (CUNNINGHAM, 2004).

Os anexos do olho são formados por: órbita, pálpebras, terceira pálpebra, conjuntiva, aparelho lacrimal, músculos e inervações (SILVIA, 2017; KÖNIG; LIEBICH, 2016). A órbita é uma cavidade óssea do crânio, que separa, envolve e protege, permitindo a passagem de vasos sanguíneos e nervos oculares (SILVA, 2017).

Segundo Frandson et al. (2005), as pálpebras são formadas por duas pregas móveis de pele, uma superior e outra inferior, e o nome dado a abertura entre as duas é fissura palpebral. Possuem estruturas específicas como os cílios e as glândulas protetoras de muco, que são responsáveis por realizar proteção mecânica (LUCCI et al., 2006; NARIKAWA et al. 2007).

Segundo Gelatt (2003), a terceira pálpebra ou membrana nictante é uma camada fina de tecido no canto medial do olho dos animais domésticos. Ela é uma estrutura de proteção móvel, localizada entre a córnea e a pálpebra inferior, na porção nasal do saco conjuntival inferior.

A conjuntiva é uma membrana que recobre as superfícies internas das pálpebras, e a interna e externa da terceira pálpebra. Ela exerce algumas funções, atuando como barreira contra microrganismos e corpos estranhos, aumenta a mobilidade das pálpebras e previne o ressecamento da córnea (SILVA, 2017).

O aparelho lacrimal é composto pela glândula lacrimal principal, glândula acessória da terceira pálpebra, e um sistema de ductos e pontos que transportam o líquido lacrimal (DYCE et al, 2010). Tem a função de realizar a manutenção do bulbo ocular, fazendo a remoção de materiais e corpos estranhos, oxigenação e nutrição da córnea, e ainda protege contra infecções por agentes microbianos (SILVA, 2017).

Os músculos mais importantes para o funcionamento do olho estão divididos em três grupos: músculos intrínsecos, extrínsecos e palpebrais. Os intrínsecos são responsáveis por regular o diâmetro da pupila e o formato da lente. Os extrínsecos realizam o movimento do bulbo do olho, nesse grupo estão: os músculos retos dorsal, ventral, medial e lateral, músculos oblíquos dorsal e ventral, musculo retrator do bulbo e músculo levantador da pálpebra superior. E o grupo dos músculos palpebrais regulam a forma e a posição da fissura palpebral (KÖNIG; LIEBICH, 2016).

Assim como o olho, seus anexos também são inervados por nevos cranianos. O nervo óptico é unicamente sensorial e está ligado à visão. Os nervos oculomotor (III), troclear (IV) e abducente (VI) inervam a musculatura extrínseca e com isso controlam os movimentos do bulbo do olho. E o nervo facial age no músculo orbicular do olho (KÖNIG; LIEBICH, 2016).

3.2 HEMANGIOSSARCOMA E MELANOMA

3.2.1 Caracterização

O hemangiossarcoma é uma neoplasia maligna, com origem nas células endoteliais vasculares. Esta neoplasia apresenta-se como aumento de volume de tamanhos variados, de coloração cinza pálido a vermelho escuro, circunscrito e não encapsulado, muitas vezes com superfície hemorrágica (FERRAZ et al. (2008) e LAUS et al. (2008)). Em um estudo feito por Berselli (2011), foram atribuídos graus histológicos para os hemangiossarcomas analisados, sendo eles: o bem diferenciado (grau l), moderadamente diferenciado (grau ll) e pouco

diferenciado (grau lll). Alguns critérios utilizados para definir o grau histológico foram: a morfologia celular e nuclear, o tipo histológico e o índice mitótico. É uma neoplasia que pode ocorrer em qualquer região vascularizada; o baço, fígado, coração e pele são os sítios primários mais acometidos (FERRAZ et al., 2008). O hemangiossarcoma ocular normalmente acomete a terceira pálpebra, conjuntiva bulbar temporal (CONCEIÇÃO et al., 2010; OLBERTZ et al., 2012), e raramente são encontrados nas pálpebras e em outros componentes oculares (OLBERTZ et al. 2012).

O melanoma geralmente é uma neoplasia cutânea, porém pode se desenvolver quando houver um agrupamento de melanócitos em um determinado local (SILVA et al, 2013). Existem vários graus de pigmentação melânica e em alguns casos há total ausência de pigmento (SANDUSKY et al., 1985; RAMOS et al., 2000; SULAIMON et al., 2002), e nestes casos são chamados de melanoma amelanótico, são células neoplásicas que não sintetizam melanina e por ter esta característica, pode induzir a um diagnóstico errôneo (SULAIMON et al., 2002; RAMOS et al., 2000; SMITH et al., 2002; OHSIE et al., 2008). De acordo com Dubielzig (2002), há uma classificação conforme a localização dos tumores melanocíticos no globo ocular, e esta pode predizer um maior ou menor grau a malignidade do tumor. Eles podem ocorrer em diversos locais, sendo mais encontrado no trato uveal anterior, íris ou corpo ciliar, de modo geral são benignos (DUBIELZIG, 2002).

3.2.2 Aspectos epidemiológicos

Em um estudo retrospectivo realizado por Hesse et al. (2015), no período de janeiro de 2009 a dezembro de 2014, foram feitos 265 diagnósticos de neoplasias oculares e anexos, destes 87,5% foram em cães e 12,5% em felinos. Os animais mais acometidos tinham idade superior a 12 meses, além de idosos, e a maioria eram sem raça definida. As localizações mais observadas foram na pálpebra, terceira pálpebra e na conjuntiva. Em relação ao sexo, fêmeas e machos tiveram resultados semelhantes.

O cão, entre as espécies de animais domésticos, é a mais acometida pelo hemangiossarcoma (CHIKAZAWA et al, 2013). As causas do aparecimento da neoplasia são desconhecidas, mas existem estudos que relacionam o aparecimento na pele, à exposição solar (SOUSA et al, 2006). Em alguns estudos retrospectivos, relataram a ocorrência de hemangiossarcoma na terceira pálpebra, que variou entre 1,14% e 43% (PIRIE et al., 2006; HESSE et al., 2015). Em uma pesquisa realizada por Olbertz et al. (2012), o hemangiossarcoma

foi a neoplasia mais predominante na terceira pálpebra, já Hesse et al. (2015) observaram maior frequência do adenocarcinoma e melanoma.

Normalmente, os melanomas acometem cães a partir de oito anos de idade, a raça não está bem definida, e alguns autores relatam uma maior prevalência em machos (CAVALCANTE, 2006; DUBIELZIG, 2002; KLEINER; SILVA; MASUDA, 2003). Os locais com mais prevalência são: conjuntiva, limbo, úvea anterior, coróide, íris e corpo ciliar (BAPTISTA, 2003; CANPOLAT; YAMAN; GUNAY, 2007; CAVALCANTE, 2006; DA CONCEIÇÃO et al., 2010; DUBIELZIG, 2002; SIMON, 2008; TEIXEIRA; BARROS, 2007; DELGADO, 2011).

3.2.3 Patogênese e Fisiopatologia

A partir de uma célula anormal num determinado tecido, há crescimento desordenado, formando novas células anormais. Podem dividir-se de forma agressiva, rápida e incontrolável, podendo espalhar-se para outras regiões do corpo (THULER, 2011).

3.2.4 Sinais Clínicos

O hemangiossarcoma tem sintomatologia inespecífica, pois depende da localização que se encontra o tumor, se há metástases e presença de síndromes paraneoplásicas (FERRAZ et al., 2008; SANTOS et al., 2012; WITHROW; MACEWEN'S, 2013; NELSON; COUTO, 2015). Em casos de hemangiossarcoma visceral, geralmente o animal apresenta mucosas pálidas, distensão do abdome, fraqueza, anorexia, perda de peso, e aumento da frequência cardíaca e respiratória (SARAGOSA et al., 2018). Quando é cutâneo, ocorre o surgimento de tumores ulcerativos no tecido cutâneo e subcutâneo, sua coloração pode variar de purpura a vermelho escuro (SANTOS et al., 2012). E as principais síndromes paraneoplásicas observadas são: febre, anemia, coagulação intravascular disseminada (CID), trombocitopenia, hipoglicemia, polineuropatia e leucocitose por neutrofilia (CAMBOIM et al., 2017).

Os sinais clínicos de pacientes com melanoma podem apresentar são: uveíte não responsiva, glaucoma, hifema, massa tumoral visível, opacidade da córnea, endoftalmite por necrose tumoral (KLEINER; SILVA; MASUDA, 2003), e em alguns casos a maior queixa é o sangramento agudo ocular (ENGLISH, 2006). Também é possível acontecer uma hemorragia

intra-ocular, descolamento de retina, infiltração para o nervo óptico e consequentemente cegueira (KLEINER; SILVA; MASUDA, 2003).

3.2.5 Diagnóstico

Existem alguns métodos para o diagnóstico de neoplasias oculares, como a oftalmoscopia direta e indireta, ultrassonografia ocular, gonioscopia e angiografia fluoresceínica (BAPTISTA, 2003; KLEINER; SILVA; MASUDA, 2003; SIMON, 2008). Depois que o tumor é identificado, podem ser realizados exames que permitem assegurar que existe um processo neoplásico e a sua classificação, sendo através de citologia e/ou exame histopatológico (CALVACANTE, 2006).

Em diagnóstico histopatológico, um fragmento de nódulo de hemangiossarcoma presenta: proliferação neoplásica de células mesenquimais, organizadas formando discretas fendas, preenchidas por sangue. As células apresentam formato alongado, moderado citoplasma, núcleo fusiforme, cromatina frouxa, nucléolo evidente. Moderadas anisocitose e anisocariose (MENEZES, 2019).

No diagnóstico histopatológico, são classificados como melanoma, as lesões que apresentarem pleomorfismo celular e/ou nuclear de discreto a intenso, entre outras alterações, como mitoses atípicas e hipercromasia (CAMARGO, et al., 2008).

3.2.6 Tratamento e prognóstico

A localização anatômica das neoplasias oculares, tem grande importância para determinar qual o protocolo terapêutico mais adequado para ser utilizado e qual o seu prognóstico (CARVALHO, 2005; DELGADO, 2011). Existem casos em que o tumor não pode ser completamente removido ou que pode ter ocorrido metástase, nesses casos pode-se optar pela radioterapia (INTILE, 2010), possui uma taxa de 50% de êxito, porém as recidivas são altas (CARVALHO, 2005; INTILE, 2010).

Hemangiossarcoma localizado na terceira pálpebra tem um bom prognóstico (PIRIE et al., 2006) e possui tratamento por meio de excisão cirúrgica (LABELLE; LABELLE, 2013; PAUL et al., 2013). Porém, em alguns casos pode haver a necessidade de associar com terapias

adjuvantes, como a quimioterapia sistêmica ou a crioterapia (LAUS et al., 2008; LASCELLES; DAVIDSON, 2012).

No tratamento de melanomas oculares, existem alguns métodos utilizados como: placas radioativas, exenteração, enucleação, quimioterapia ou imunoterapia, dependendo das características do mesmo (ARCIERI, 2002). Os melanomas apresentam uma taxa de resposta pouco satisfatória aos quimioterápicos, pois possuem uma resistência e também não foi relatado benefício na sobrevida dos cães (CAVALCANTE, 2006; INTILE, 2010; TEIXEIRA; BARROS; BARROS, 2007). A imunoterapia é utilizada como um adjuvante no tratamento, consiste na administração de uma vacina para melanoma oral canino. É administrada a cada 15 dias, com quatro doses no total, depois são feitos reforços a cada seis meses durante o resto da vida. Raramente são relatados efeitos colaterais e é constatada uma melhora na expectativa de vida dos animais (INTILE, 2010).

4. DESCRIÇÃO DO CASO

Foi atendido em clínica veterinária, um cão macho, sem raça definida, com 09 anos de idade, pesando 24 kg. Apresentava uma massa de coloração avermelhada no olho direito. De acordo com o tutor, a massa teve um crescimento progressivo em cerca de um mês, com vermelhidão e lacrimejamento no olho direito. Ao realizar o exame oftálmico, foi constatado uma massa irregular avermelhada, medindo 0,5 cm x 0,5 cm x 0,5 cm, com aspecto friável na terceira pálpebra e hiperemia conjuntival no olho direito (figura1). Além disso, também foi observado uma massa escura na pálpebra inferior. Foram solicitados hemograma e bioquímico. Também, radiografia toráxica e ultrassonografia ocular e abdominal para descartar metástase.

Hemograma e perfil bioquímico renal (ureia e creatinina) e hepático (alanina aminotransferase, fosfatase alcalina, proteína total, albumina e globulina), estavam dentro dos valores de referência.

Na ultrassonografia ocular (figura 2) foram observados sinais sugestivos de esclerose de lente bilateral, presença de nódulo em canto nasal de olho direito podendo estar relacionado a processo neoplásico. A ultrassonografia abdominal (figura 3) não revelou alterações focais e/ou difusas as quais pudessem indicar o desenvolvimento de processos metastáticos, porém micro lesões não podem ser descartadas.

Figura 1 – Massa irregular avermelhada na terceira pálpebra e massa escura na pálpebra inferior.

Fonte: Imagem capturada pelo tutor em 2019.

Figura 2 - Ultrassonografia ocular com sinais sugestivos de esclerose de lente bilateral e presença de nódulo em canto nasal de olho direito.

Fonte: Uni Diagnóstico Veterinário, 2019.

Figura 3 – Ultrassonografia abdominal sem alterações focais e/ou difusas as quais pudessem indicar o desenvolvimento de processos metastáticos.

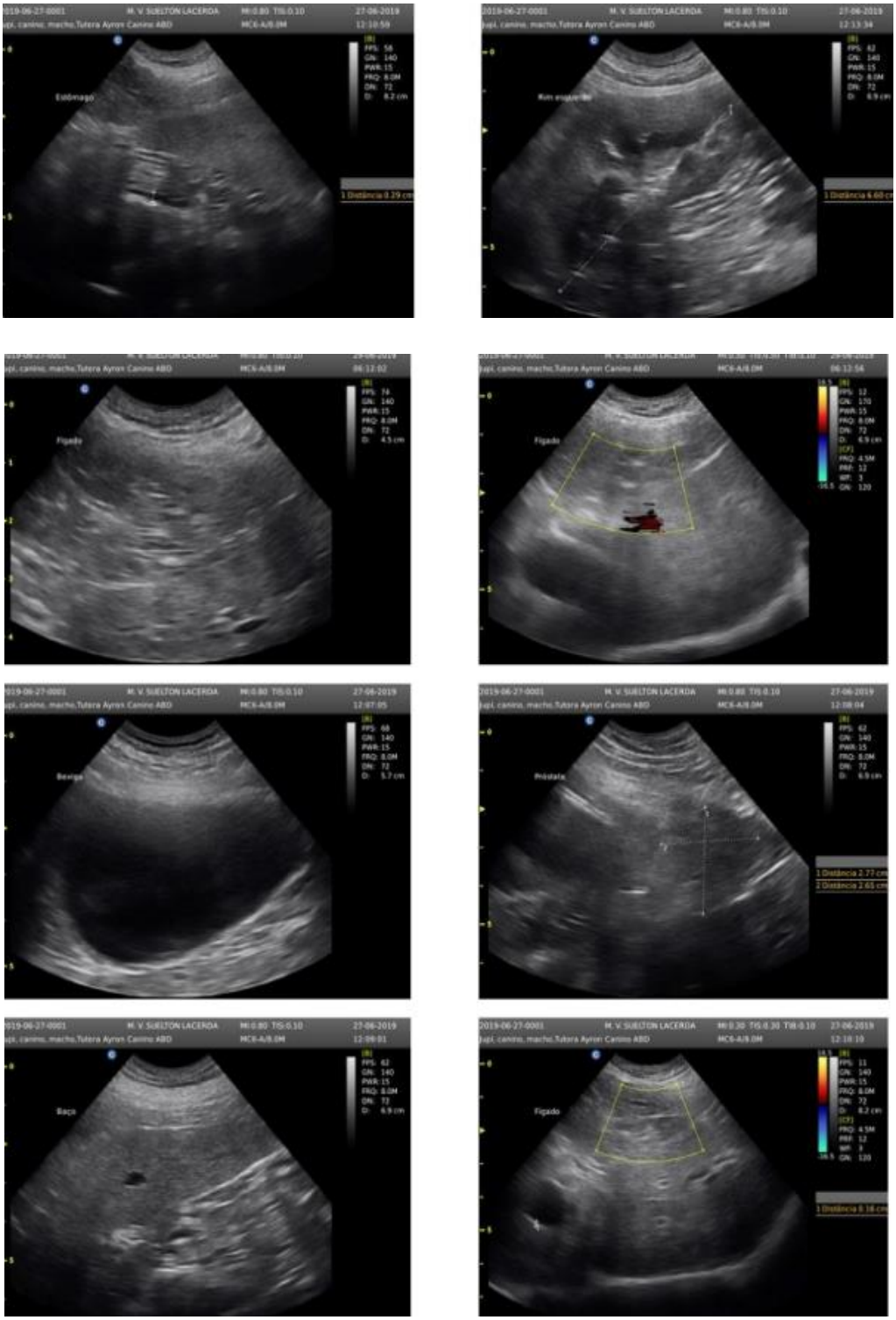

Fonte: CO.VET,2019.

Na radiografia toráxica (figura 4) foram vistas alterações pulmonares que poderiam estar relacionadas a fibrose ou bronquite. Presença de osteomas e ausência de sinais radiográficos de metástase pulmonar no momento do exame, porém não se descartou a presença de micro metástases.

Figura 4 – Radiografia toráxica. Tomada VD (A). Tomada LL - Presença de osteomas e ausência de sinais radiográficos de metástase pulmonar.

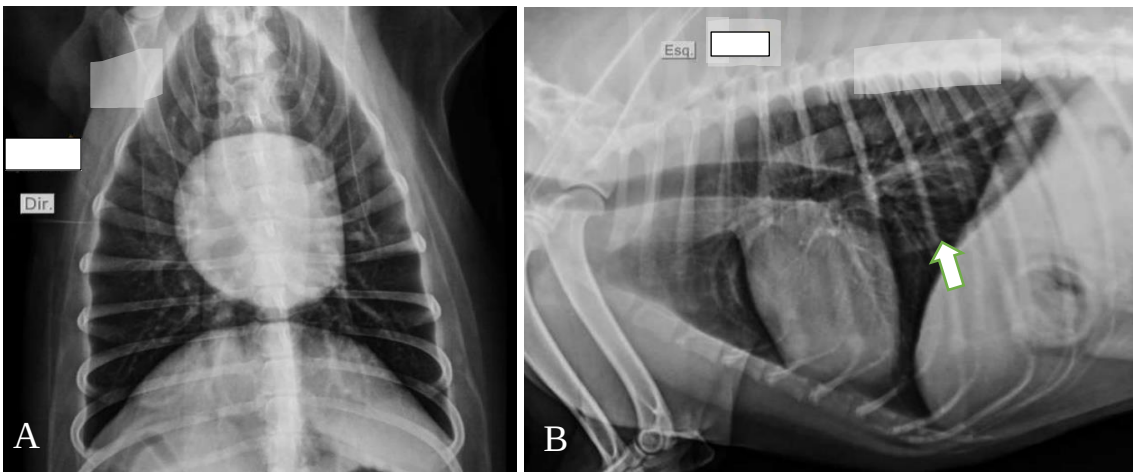

Fonte: Uni Diagnóstico Veterinário, 2019.

Foi realizada a cirurgia, as peças cirúrgicas da terceira pálpebra e da pálpebra inferior foram encaminhadas para o analise histopatológica.

No pós-operatório, foi prescrito colírio à base de cloranfenicol 0,5% (uma gota no olho direito, a cada 8 horas, durante 7 dias), meloxicam (0,1mg/kg, por via oral, a cada 24 horas, durante 3 dias) e o colar elizabetano até o finalizar o tratamento.

No laudo histopatológico, observou-se que a massa localizada na pálpebra inferior não era encapsulada, sem bordas livres, constituída por um manto de células pleomórficas com marcada anisocariose e anisocitose. Presença de pigmento enegrecido no citoplasma dessas células que apresentam núcleos grandes com cromatina frouxa e até dois nucléolos evidentes. Observou-se estroma escasso. Foi diagnosticado um melanoma. Na terceira pálpebra observou-se uma massa não delimitada, não encapsulada, formada por canais vasculares irregulares repletos de hemácias e revestidos por células endoteliais pleomórficas de citoplasma escasso e dispostas em feixes. Essas células apresentam até dois nucléolos evidentes. O diagnóstico foi de um hemangiossarcoma.

5. DISCUSSÃO

Os dois tipos de tumores diagnosticados no paciente são de grande importância clínica, pois possuem alto grau de malignidade e risco de metástases (FERRAZ et al. (2008); LAUS et al. (2008) e DUBIELZIG, 2002)). A rapidez que o tutor teve ao levar o animal para consulta assim que foi notado uma alteração, colaborou com a ausência de metástase neste caso, o que reforça a importância da presteza em levar o animal com essas condições para o médico veterinário. De acordo com Conceição et al. (2010) e Olbertz et al. (2012), o hemangiossarcoma ocular corriqueiramente acomete a terceira pálpebra, conjuntiva bulbar temporal e dificilmente são encontrados nas pálpebras e em outros componentes oculares. O procedimento cirúrgico é simples, e a remoção da terceira pálpebra não compromete em nada a qualidade de vida do paciente. Em relação ao melanoma, segundo Silva et al. (2013), é uma neoplasia que normalmente aparece de forma cutânea, mas pode se desenvolver sempre que houver um agrupamento de melanócitos numa região. Acometem cães a partir de oito anos de idade e alguns autores relatam maior prevalência nos machos (CAVALCANTE, 2006; DUBIELZIG, 2002; KLEINER; SILVA; MASUDA, 2003). O paciente do caso em questão é um macho, que na época tinha nove anos de idade, portanto, era estava na faixa etária de prevalência dessas neoplasias.

6. CONSIDERAÇÕES FINAIS

Relatar casos na rotina clínica de oftalmologia de pequenos animais é importante para o compartilhamento de experiências em relação a apresentação dos casos e a conduta médica no tratamento. Pacientes oncológicos são cada vez mais frequentes, portanto, requer uma atenção maior para cada caso específico e assim podemos melhorar a assistência de futuros pacientes. Nesse caso em especifico verificou-se a importância da presteza do tutor ao levar o cão ao médico veterinário.

REFERÊNCIAS

ARCIERI, E. S.; FONSECA, D.; FRANÇA, E. T.; BRAGA, E. F.; FERREIRA, M. A. Estudo de melanoma de coróide na Universidade Federal de Uberlândia. **Arquivo Brasileiro Oftalmologia**, v. 65, n. 1, 89-93, 2002.

BAPTISTA, C. S. N. F. **Cão e gato caracterização ecográfica em modo brilho e modo amplitude de melanomas epibulbares e da uvea anterior.** 2003. 107f. Dissertação (Mestrado) – Instituto de Ciências Biomédicas de Abel Salazar, Universidade do Porto, Porto, 2003.

BERSELLI, M. **Estudo da incidência, identificação e parâmetros prognósticos dos hemangiomas e hemangiossarcomas em animais de companhia**. Dissertação de Mestrado. Universidade Federal de Pelotas, Rio Grande do Sul. 2011.

BROOKS, D. E. **Oftalmologia para veterinrios de equinos**. São Paulo: Roca, 2005. p. 144.

CAMBOIM, A.D.S. et al. Manifestação de síndrome paraneoplásica em um cão com hemangiossarcoma cutâneo: relato de caso. **Brazilian Journal of Veterinary Medicine**, v.39, n.2, p.126-132, 2017.

CAMARGO, L. P; CONCEIÇÃO, L. G; COSTA, P. R. S. Neoplasias melanocíticas cutâneas em cães: estudo retrospectivo de 68 casos (1996-2004). **Brazilian Journal of Veterinary Research and Animal Science**, v. 45, n. 2, p. 138-152, 2008.

CANPOLAT, I.; YAMAN, I.; GUNAY, C. A case of primary intraocular malignant iris melanoma in an Akkaraman sheep. **Revue Médecine Vétérinaire,** v. 158, n. 4, p. 171-173, 2007.

CARVALHO, S. L. M**. Melanoma**. 2005. 81 f. TCC (Especialização em Clínica Médica e Cirúrgica em Pequenos Animais) – Faculdades Integradas. UPIS, Brasília, 2005.

CAVALCANTE, J. A. **Avaliação da incidência do melanoma em um estudo retrospectivo de 37 cães (Canis familiaris) com neoplasias, atendidos na clínica Escola de Medicina Veterinária da Universidade Castelo Branco e na clínica veterinária**

Ossian. 2006. TCC (Especialização em Clínica Médica e Cirúrgica em Pequenos Animais) Escola de Medicina Veterinária, Universidade Castelo Branco, Rio de Janeiro, 2006.

CHIKAZAWA S. et al. Hyperferritinemia in dogs with splenic hemangiosarcoma. **Journal Veterinary Medicine Science**. 2013; 75(11):1515-1518. Disponível em: doi: 10.1292/jvms.13-0147. Acesso em: 15 set. 2022.

CONCEIÇÃO, L. F. et al. Considerations about ocular neoplasia of dogs and cats. **Ciência Rural**, v. 40, p. 2235-2242, 2010.

CUNNINGHAM, J. G. **Tratado de Fisiologia Veterinária**. 3. ed. Rio de Janeiro: Guanabara Koogan, 2004. p. 579.

DA CONCEIÇÃO, L. F.; RIBEIRO, A. P.; PISO, D. Y. T.; LAUS, J. L. Considerations about ocular neoplasia of dogs and cats**. Revista Ciência Rural**, v. 40, n. 10. Santa Maria, 2010.

DANTAS, A. V. E. et al. Hemangiossarcoma de terceira pálpebra em uma cadela da raça boxer-relato de caso. **Arq. ciênc. vet. zool. UNIPAR**, p. 43-46, 2018.

DELGADO, E. Abordagem às neoplasias oculares – A enucleação é a solucção? In: **ENCONTRO DE FORMAÇÃO OMV,** 2., 2011, Lisboa. 2011.

DUBIELZIG, R. R. **Tumors of the eye**. In: MEUTEN, D. J. Tumors of domestic animals.

4. ed. **Iowa: Iowa State,** 2002. cap. 15, p. 739-754.

DYCE, K. M.; SACK, W. O.; WENSING, C. J. G. **Tratado de Anatomia Veterinária**. 2. ed. Rio de Janeiro: Guanabara Koogan, 1997. p. 663.

DYCE, K.M. **Tratado de anatomia veterinária**. 4. ed. [S.l.]: GEN Guanabara Koogan, 2010.

ENGLISH, R. **Animal eye care associates ocular tumors.** [S.l.: s.n.], 2006. p. 1-8. Disponível em: <http://www.dcavm.org/Ocular%20tumor%20notes%202006. pdf>. Acesso em: 26 out. 2022.

FERRAZ, J.R.D.S. et al. Hemangiossarcoma canino: revisão de literatura. JBCA – **Jornal Brasileiro de Ciência Animal,** v. 1, n. 1, p. 35-48, 2008.

FERRAREZI, G. P. **Sistema de aquisição de imagem do olho humano para avaliação da resposta da pupila submetida a estímulos luminosos.** São Carlos: Universidade de São Paulo, 2010, 64p. Trabalho de conclusão de curso (Curso de Engenharia Elétrica com ênfase em Eletrônica) - Escola de Engenharia de São Carlos, 2010.

FRANDSON, R. D.; WILKE, W. L.; FAILS, A. D. **Anatomia e Fisiologia dos Animais de Fazenda.** 6. ed. Rio de Janeiro: Guanabara Koogan, 2005. p. 454.

GELATT, K. N. **Manual de Oftalmologia Veterinária**. São Paulo: Manole, 2003. p. 594.

GOLDSCHMIDT, MH; HENDRICK, MJ. **Tumors of skin and soft tissues**. In: Meuten D.J. Tumours in Domestic Animals. 4th ed. Ames: Iowa State Press; 2002. p. 45-118.

HESSE, K. L. et al. Neoplasmas oculares e de anexos em cães e gatos no Rio Grande do Sul: 265 casos (2009-2014). **Pesquisa Veterinária Brasileira**, v. 35, p. 49-54, 2015.

INTILE, J. Canine melanoma and the melanoma vaccine. **Quarterly Bulletin Summer**, Micro News: Veterinary Specialists and Emergency Services (Oncology).

JUNQUEIRA, L. C.; CARNEIRO, J. **Histologia Básica**. 10. ed. Rio de Janeiro: Guanabara Koogan, 2004. p. 488

KLEINER, J. A.; SILVA, E. G.; MASUDA, E. K. Melanoma intra-ocular primário de coróide em um cão da raça Rottweiller: relato de caso. **In: CONFERÊNCIA SULAMERICANA DE MEDICINA VETERINÁRIA**, 3., 2003, Rio de Janeiro. Anais. Rio de Janeiro, 2003.

KÖNIG, H. E.; LIEBICH, H. G. **Anatomia dos animais domésticos**: Texto e atlas colorido. 6. ed. Porto Alegre: Artmed. p. 804, 2016.

LABELLE, A. B.; LABELLE, P. Canine ocular neoplasia: a review**. Veterinary Ophthalmology**, v. 16, n. 1, p. 3-14, 2013.

LASCELLES, B. D. X.; DAVIDSON, M. Eyelids, Eyes and orbit. In: KUDNIG, S.T.; BERNARD, S. (Eds.). **Veterinary Surgical Oncology.Wiley-Blackwell**. 2012. P.383-404.

LAUS, J. L. et al. Hemangiosarcoma of the nictitant membrane in a Brazilian Fila dog: case report. **Arquivo Brasileiro de Medicina Veterinária e Zootecnia**, v. 60, n.6, p. 1413-1417, 2008.

LEITE, A. G. B; OLIVEIRA, D; BARALDI-ARTONI, S. M. **Morfologia do sistema ocular dos animais domésticos**. Ars Veterinária. v. 29, n.1, p. 42-51, 2013.

LUCCI, L. M. D. et al. Retalho miocutâneo bipediculado para correção do ectrópio cicatricial. **Arquivos Brasileiros de Oftalmologia**. v. 69, n. 2, p. 187-192, 2006

MENEZES, R. G. **Hemangiossarcoma primário uveal em cão-relato de caso.** Trabalho de conclusão de curso. Universidade Federal de Uberlândia - Faculdade de Medicina Veterinária. Minas Gerais. 2019.

MARTINS, K. P; ALMEIDA, C. B; GOMES, D. E. Hemangiossarcoma canino. **Revista Científica**, v. 1, n. 1, 2019.

NARDI, A.B.; RODASKI, S.; SOUSA, R.S. et al. Prevalência de neoplasias e modalidades de tratamento em cães, atendidos no hospital veterinário da Universidade Federal do Paraná. **Arch. Vet. Sci.,** v.7, p.15-26, 2002.

NARIKAWA, S. et al. Alterações dos cílios em portadores de cavidade anoftálmica. **Arquivos Brasileiros de Oftalmologia**. v. 70, n. 1, p. 51-54, 2007.

NELSON, R.W; COUTO, C.G. Medicina interna de pequenos animais**. 5.ed. - Rio de Janeiro: Guanabara Koogan,** 2015.

PAUL, E.; MILLER, P. E.; DUBIELZIG, R. R. Ocular tumors. In: WITHROW, S. J.; VAIL, D. M.; PAGE, R. L. (Eds.). **Small animal clinical oncology. Elsevier Saunders**, 2013. P. 597-607.

PIRIE, C.G. et al. Canine conjunctival hemangioma and hemangiosarcoma: a retrospective evaluation of 108 cases (1989–2004). **Veterinary Ophthalmology**, v. 9, n. 4, p. 215- 226, 2006.

OHSIE, S.J; SARANTOPOULOS, G.P; COCHRAN, A.J; BINDER, S.W. 2008. Immuno-histochemical characteristics of melanoma. **J. Cutan. Pathol**. 35: 433-444.

OLBERTZ, L. et al. Estudo restrospectivo de 18 neoplasmas do endotélio vascular em olhos de cães da cidade de Curitiba, Paraná. Medvep – **Revista Científica de Medicina Veterinária – Pequenos Animais e Animais de Estimação**, v.10, n.33, p. 196-201, 2012.

RAMOS, J.A., Beissenherz M.E., Miller M.A., Johnson G.C., Pace L.W., Fard A. & Kottler S.J. 2000. Retrospective study of 338 canine oral mela-nomas with clinical, histologic, and immunohistochemical review of 129. Cases. **Vet. Pathol**. 37:597-608.

ROLIM, V. M. et al. Melanoma amelanótico em cães: estudo retrospectivo de 35 casos (2004-2010) e caracterização imuno-histoquímica. **Pesquisa Veterinária Brasileira**, v. 32, p. 340-346, 2012.

SANDUSKY Jr. G.E; CARLTON, W.W; WIGHTMA, K.A. 1985**. Immunohistochemical staining for S100 protein in the diagnosis of canine amelanotic melanoma. Vet**. Pathol. 22:577-581.

SANTOS, I.F.C.D. et al. Hemangiossarcoma cutâneo canino com metástase esplênica – relato de caso. Medvep Dermato - **Revista de Educação Continuada em Dermatologia e Alergologia Veterinária,** v. 2, n. 3, p. 198-202, 2012.

SANTOS, I. F. C. et al. Prevalência de neoplasias diagnosticadas em cães no Hospital Veterinário da Universidade Eduardo Mondlane, Moçambique. **Arquivo Brasileiro de Medicina Veterinária e Zootecnia**, v. 65, p. 773-782, 2013.

SARAGOSA, T.S. et al. Hemangiossarcoma: estudo de 14 casos atendidos em um hospital escola. **Revista Terra & Cultura: Cadernos de Ensino e Pesquisa**. v. 34, n. 66, 2018.

SILVA, A. C. E. **Oftalmologia veterinária**. Londrina: Editora e Distribuidora Educacional S.A. p. 9-13, 2017.

SILVA, A. P. T. et al. Melanoma ocular em cães: relato de dois casos. **Revista de Educação Continuada em Medicina Veterinária e Zootecnia do CRMV-SP**, v. 11, n. 1, p. 24-31, 2013.

SIMON, M. Afecções do trato uveal. In: HERRERA, D. Oftalmologia clínica em animais de companhia. **São Paulo: MedVet,** 2008. cap. 10, p. 173-193.

SLATTER, D. H. **Fundamento de Oftalmologia Veterinária**. 3. ed. São Paulo: Roca, 2005. p. 686

SMITH, S.H., GOLDSCHMIDT, M.H. & MCMANUS, P.M. 2002. **A Comparative review of melanocytic neoplasms**. Vet. Pathol**.** 39:651-678.

SOARES, N. P. et al. Hemangiomas e hemangiossarcomas em cães: estudo retrospectivo de 192 casos (2002-2014). **Ciência animal brasileira**, v. 18, 2017.

SOUSA, T.M. et al. Estudo retrospectivo de 761 tumores cutâneos em cães**. Ciência Rural.** 2006;36 (2):555-560.

SULAIMON, S.S; KITCHELL, B.E; EHRHART, E.J. 2002. **Immunohistochemical detection of melanoma-speciic antigens in spontaneous canine melanoma**. J. Comp. Pathol. 127:162-168.

TEIXEIRA, A. L.; BARROS, L. F. M.; BARROS, P. S. M. **Afecções da túnica vascular.** In: LAUS, J. L. Oftalmologia clínica e cirúrgica em cães e em gatos. São Paulo: Roca, 2007. cap. 5, p. 97-110.

THULER, L. C. S; SANT'ANA, D. R; REZENDE, M. C. R. ABC do câncer: abordagens básicas para o controle do câncer. In: **ABC do câncer: abordagens básicas para o controle do câncer**. p. 127-127, 2011.

VIETH, H.; SALOTI, S. R. A; PASSEAROTTI, S**. Guia de prevenção ocular em hanseníase.** São Paulo. 1995.

YAMAMOTO, S. et al. Epidemiological, clinical and pathological features of primary cardiac hemangiosarcoma in dogs: a review of 51 cases. **Journal Veterinary Medicine Science.** 2013;75(11):1433-1441.

WITHROW, S.J.; MACEWEN, E.G. Cancer. In: WITHROW, S.J.; MACEWEN, E.G. (Ed.) Small animal clinical oncology. 4.ed. **Philadelphia: W. B. Saunders Company**, 2007. p.15-17.