FACULDADE DE ENFERMAGEM NOVA ESPERANÇA

CURSO DE BACHARELADO EM MEDICINA VETERINÁRIA

CARLA CLIMENE ELEUTÉRIO VIEIRA

HIPOSPÁDIA PERINEAL EM UM CÃO: RELATO DE CASO

JOÃO PESSOA/PB
2022

CARLA CLIMENE ELEUTÉRIO VIEIRA

HIPOSPÁDIA PERINEAL EM UM CÃO: RELATO DE CASO

Trabalho de Conclusão de Curso – TCC apresentado à Coordenação de Graduação em Medicina Veterinária da Faculade Nova Esperança como exigência parcial para obtenção do título de Bacharel em Medicina Veterinária.

Orientadora: Dra. Islaine de Souza Salvador

JOÃO PESSOA/PB
2022

V714h Vieira, Carla Climene Eleutério

Hipospadia perineal em um cão: relato de caso / Carla Climene Eleutério Vieira. – João Pessoa, 2022.

20f.; il.

Orientadora: Profª. Dª. Islaine de Souza Salvador.

Trabalho de Conclusão de Curso (Graduação em Medicina Veterinária) – Faculdade Nova Esperança - FACENE

1. Anormalidades Congênitas. 2. Canino. 3. Radiografia. 4. Ultrassom. 5. Uretra. I. Título.

CDU: 619:936

CARLA CLIMENE ELEUTÉRIO VIEIRA

HIPOSPÁDIA PERINEAL EM UM CÃO: RELATO DE CASO

Trabalho de Conclusão de Curso – TCC apresentado pelo (a) aluno (a) _____do Curso de Bacharelado em Medicina Veterinária, tendo obtido o conceito _____, conforme a apreciação da Banca Examinadora.

Aprovado em 03 de junho de 2022.

_____

Profª. Dra. Islaine de Souza Salvador
- Orientadora –

_____

Profª. Dra. Maiza Cordão Araújo - Membro

_____

Profª. Dra. Sandra Batista dos Santos – Membro

"Na corrida dessa vida é preciso entender que você vai rastejar, que vai cair, vai sofrer.
E a vida vai lhe ensinar que se aprende a caminhar e só depois correr."

(Bráulio Bessa)

AGRADECIMENTOS

À Deus, por guiar os meus passos e ter me sustentado até aqui, dando forças para enfrentar todas as dificuldades, dando força de vontade, coragem e determinação, durante esse longo caminho.

Ao meu esposo, Tiago Viera e a minha sogra Eva Betânia, por serem os maiores incentivadores desse sonho, por nunca terem desistido da minha formação, por todo apoio, paciência e compreensão.

Aos meus filhos Thales e Letícia razão da minha vida, meus alicerces, é por eles que sigo lutando dia pós dia dando exemplo de nunca desistir dos nossos sonhos.

A minha Mãe e minhas irmãs, que me incentivaram nos momentos difíceis e compreenderam a minha necessidade de crescer na vida, enquanto eu me dedicava à realização do curso.

A todos aqueles que contribuíram, de alguma forma, para a realização deste sonho, a todos que participaram, direta ou indiretamente do desenvolvimento da minha conquista, enriquecendo o meu processo de aprendizado.

Às pessoas que convivi a longo desses anos de curso, que me incentivaram e que certamente tiveram impacto na minha formação acadêmica.

A minha orientadora Islaine Salvador, por contribuir com meu desenvolvimento acadêmico e profissional me orientado de maneira excepcional, sempre com muito amor, carinho e principalmente paciência.

Ao Dr. Willams Costa, com todo o seu prestígio, onde meu sucesso profissional nunca seria alcançado se não houvesse pessoas incríveis ao meu lado transmitindo seu conhecimento, junto a sua equipe Hobby Bichos Geisel. Sinto muita gratidão pela ajuda.

Aos professores do Curso de Medicina Veterinária da Faculdade Nova Esperança, que contribuíram ao longo desses semestres, para meu desenvolvimento pessoal e profissional.

RESUMO

A hipospádia é uma anomalia congênita da genitália externa, na qual foi realizada a cirurgia da uretra peniana termina ventral e caudalmente à sua abertura normal. Pode ser classificada, com base na localização da abertura uretral, como glandular, peniana, escrotal, perineal e anal. O objetivo deste trabalho é relatar um caso de hipospádia perineal, em que são abordados seus aspectos clínicos e terapêuticos, em um cão macho, sem raça definida, com oito meses de idade. Durante o exame físico, foram observadas alterações no prepúcio, pênis e escroto. Foram realizados exames de triagem, tais como: Ultrassom e radiografia. O cão foi encaminhado para a cirurgia, quando foi submetido à amputação peniana e prepucial total e também à orquiectomia. O canino recebeu antibioticoterapia, analgésicos, anti-inflamatório e limpezas diárias dos pontos e da região perineal e apresentou excelente recuperação pós-operatória. Após 30 dias da cirurgia, o paciente retornou ao hospital, e foi verificada completa cicatrização da ferida cirúrgica, sem sinais de infecção urinária e inflamação ou assaduras na região perineal. A hipospádia perineal é um caso raro de anomalia uretral congênita, ainda pouco documentada na medicina veterinária. O tratamento cirúrgico é de extrema importância, visto que removerá toda a genitália externa defeituosa, onde, futuramente, poderiam desenvolver-se infecções e/ou inflamações, porem fica evidente a importância da associação entre a clínica cirúrgica e o diagnóstico por imagem para uma programação no tratamento neste caso, assim, minimiza as complicações dessa doença e melhorar a qualidade de vida do paciente.

Palavras-chave: anormalidades congênitas; canino; radiografia; ultrassom; uretra.

VIEIRA, C. C. E. Perineal hypospadias in a dog: case report. Course Completion Worl
Faculdades Nova Esperança, 2022. Pg.20

ABSTRACT

Hypospadias is a congenital anomaly of the external genitalia, in which the penile urethra surgery was performed, ending ventral and caudal to its normal opening. It can be classified, based on the location of the urethral opening, as glandular, penile, scrotal, perineal, and anal. The objective of this work is to report a case of perineal hypospadias, in which its clinical and therapeutic aspects are addressed, in a male dog, mixed breed, with eight months of age. During the physical examination, changes in the foreskin, penis and scrotum were observed. Screening tests were performed, such as: Ultrasound and radiography. The dog was referred for surgery, when it underwent total penile and preputial amputation and orchiectomy. The canine received antibiotic therapy, analgesics, anti-inflammatory drugs and daily cleaning of the stitches and perineal region and showed excellent postoperative recovery. After 30 days of surgery, the patient returned to the hospital, and complete healing of the surgical wound was verified, with no signs of urinary infection and inflammation or diaper rash in the perineal region. Perineal hypospadias is a rare case of congenital urethral anomaly, still poorly documented in veterinary medicine. The surgical treatment is extremely important, since it will remove all the defective external genitalia, where, in the future, infections and/or inflammations could develop, but it is evident the importance of the association between the surgical clinic and the imaging diagnosis for a programming in the treatment in this case, thus, it minimizes the complications of this disease and improves the quality of life of the patient.

Keywords: congenital abnormalities; canine; radiography; ultrasound; urethra.

LISTA DE FIGURAS

Figura 1 - Alteração anato patológica de um cão com hipospadia.....12

Figura 2 - Imagem ultrassonográfica de um cão SRD em que se identificam testículos ectópicos e próstata.....13

Figura 3 - Imagem Radiográfica de um cão mostrando segmento toracolombar. 13

Figura 4 - Cirurgia para correção de hipospádia canina... 14

SUMÁRIO

1 INTRODUÇÃO.....10
2 DESCRIÇÃO DE CASO.....12
3 DISCUSSÃO.....16
4 CONSIDERAÇÕES FINAIS.....18
REFERÊNCIAS BIBLIOGRÁFICAS.....19

1. INTRODUÇÃO

A hipospádia é uma malformação congênita na qual a uretra cessa em porção ventral e caudalmente à sua localização normal[1], sendo causada por uma combinação de fatores genéticos e ambientais.[2] A anomalia é caracterizada por uma falha no desenvolvimento geniturinário, acometendo primordialmente a uretra, que se apresenta com uma abertura errônea em relação ao orifício anatômico normal. Outras características desta afecção incluem o desenvolvimento anormal do pênis, prepúcio e escroto.[2,3]

Conforme a localização da abertura uretral a hipospádia pode ser classificada como glandular, peniana, escrotal, perineal e anal.[4,5] Ocorrendo tanto em machos quanto em fêmeas.[1, 6] Especialmente nos machos, esta enfermidade pode estar relacionada com a falha da fusão do prepúcio, ausência ou subdesenvolvimento do pênis, bem como, com criptoquirdismo.[2,7]

MacPhail[4] aponta haver indícios de que esta doença possa estar associada a diversos fatores, sendo esses genéticos, nutricionais e endócrinos. Esta é uma patologia que possui predileção pelo gênero masculino mesmo sendo pouco relatada. O diagnóstico pode ser feito ainda nas primeiras semanas de vida do animal, pela observação da anormalidade da abertura uretral, da anormalidade da uretra peniana, pênis, prepúcio e/ou escroto.

Dentre as raças descritas com maior frequência, citam-se o Cocker Spaniel, Collie, Doberman, Pinscher, Dinamarquês, Boston Terrier e Pastor Alemão.[2,3] No entanto, observado os sinais clínicos no relado de Talita Girardi Bordin e Camilla Brigida Rodrigues de Souza, possíveis são incontinência urinária, infecções do trato urinário e piodermas perineais, que surgem tardiamente e são frequentemente causadas pela acidez da urina em contato com a pele.[8]

Dependendo da hipospádia, o tratamento clínico pode ser realizado. Geralmente, aconselha-se correção cirúrgica, em especial para animais com idades superiores há dois meses, objetivando não apenas estética, mas também funcionalidade da genitália, realizando-se correção prepucial, uretral ou penectomia.[4,9] As condutas cirúrgicas trazem uma melhor qualidade de vida e bem-estar ao animal. O sucesso cirúrgico, independe da idade do animal e sim da técnica empregada, sendo ainda um método preventivo que diminui a incidência desta anomalia.[8]

O objetivo deste trabalho foi relatar um caso de hipospádia perineal, em um cão,

macho, oito meses sem raça definida (SRD), em que são abordados os aspectos clínicos e terapêuticos. Dando ênfase ao diagnóstico estabelecido por exames detalhados, ao método terapêutico e por fim a técnica cirúrgica, visto que, ainda são escassos os relatos na literatura veterinária, contribuindo com a comunidade e os profissionais Médicos Veterinários.

2. DESCRIÇÃO DO CASO

O estudo foi realizado de acordo com as diretrizes e normas regulamentadoras de pesquisas. O inciso VII do § 1o do art. 225 da Constituição Federal, estabelecendo procedimentos para o uso cientifico de animais; revoga a Lei no 6.638, de maio de 1979; e dá outras providências.

Um paciente canino, macho SRD, com oito meses, pesando 13,800 kg, foi atendido numa clínica veterinária no município de Itabaiana-PB, com suspeita de traumatismo e na anamnese o tutor relatou, que havia nascido sem cauda e teria uma alteração morfológica no prepúcio.

Durante o exame físico não foram observadas alterações nos parâmetros vitais, frequência respiratória, temperatura, frequência cardíaca e o tempo de preenchimento capilar estavam dentro dos padrões. Ao avaliar-se a genitália externa, observou-se que o prepúcio possui abertura ventral, expondo a mucosa peniana. O pênis estava subdesenvolvido e de aspecto atrofiado e os testículos encontravam-se em região inguinal. (Figura 1).

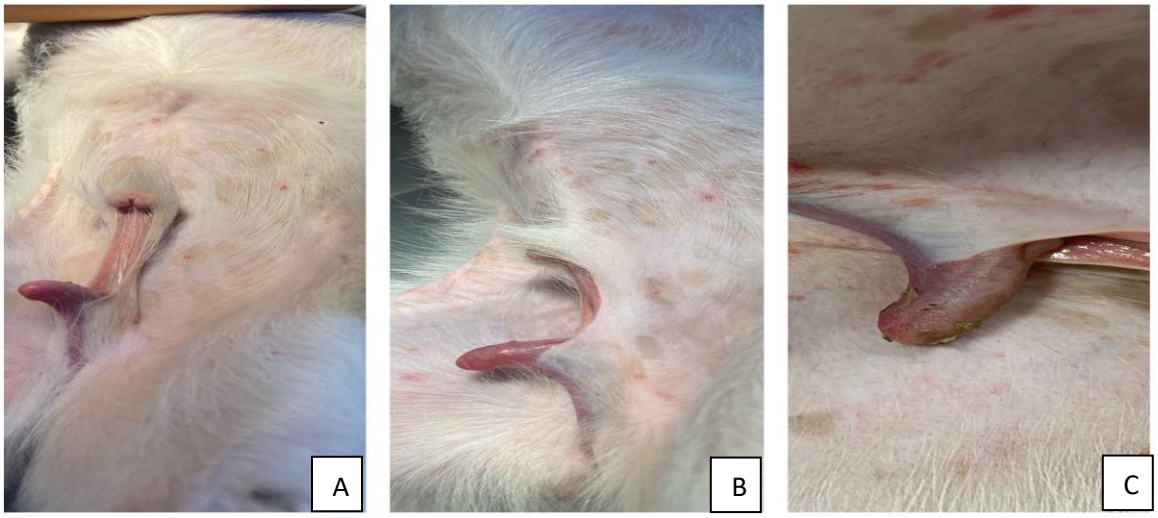

FIGURA 1. Alteração anato patológica de um cão com hipospadia.

Para auxiliar no diagnóstico, foram realizados exames complementares que incluíam hemograma, ultrassonografia, e radiografia da região toracolombar. No entanto, no hemograma não foi constatada nenhuma alteração nos parâmetros avaliados.

Na ultrassonografia foi constatada ausência de ovários e útero e presença de testículos e próstata indicando ser um animal macho. Evidenciando meato urinário na região perianal

para avaliação da integridade deste, através do óstio uretral externo, localizado na porção média do pênis. Sendo observada a ausência de processo uretral (Figura 2).

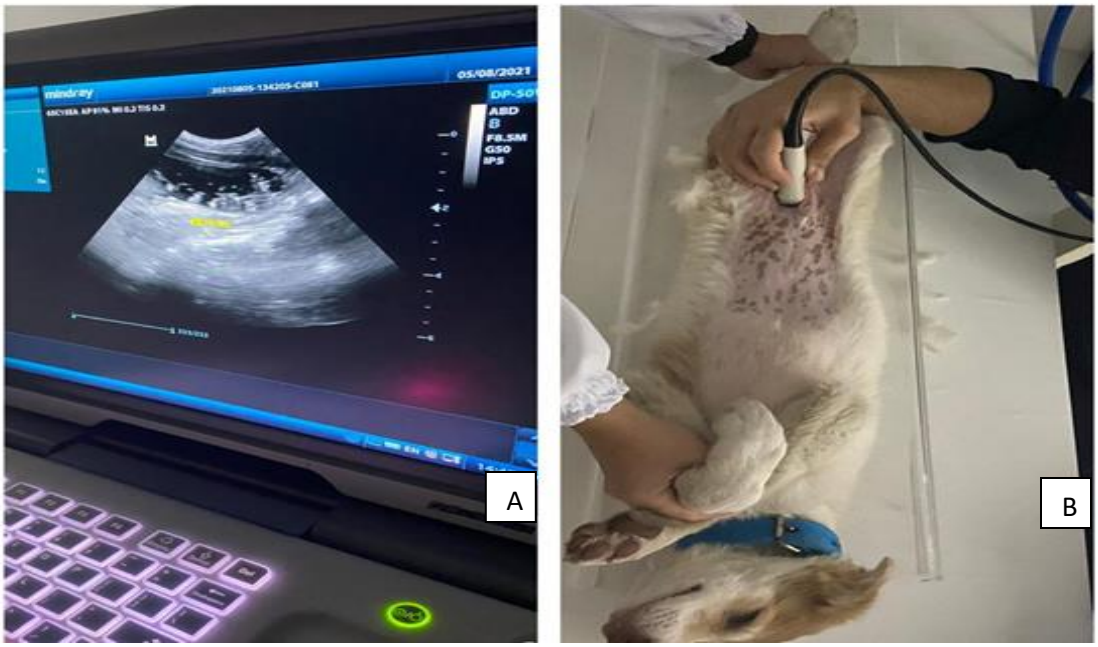

FIGURA 2 – Imagem ultrassonográfica de um cão SRD em que se identificam testículos ectópicos e próstata.

No exame radiográfico, foi confirmada uma irregularidade óssea na porção ventral do sacro, observando uma anomalia congênita; onde aparentemente o animal "urinava pelo ânus", não manifestando sensibilidade dolorosa (Figura 3).

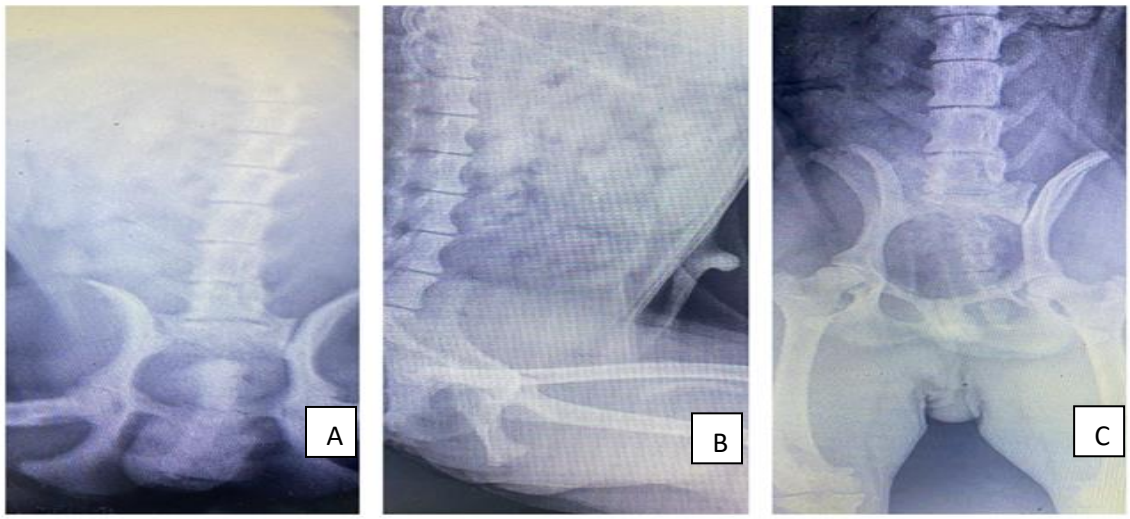

FIGURA 3 – Imagem radiográfica de um cão mostrando segmento toracolombar.

A hipospádia perineal foi diagnosticada através dos sinais clínicos, baseado na

observação do desenvolvimento anormal da uretra peniana, do pênis, do prepúcio e do escroto, além de dados da anamnese, descartando-se os diagnósticos diferenciais, sinais clínicos mais comuns foi a incontinência urinária, piodermas perineais, assaduras na área do períneo.

Com o diagnóstico confirmado de hipospádia perineal, o anim al foi encaminhado para cirurgia. Os procedimentos cirúrgicos realizados foram a orquiectomia e amputação total do pênis e prepúcio não funcionais. A penectomia total foi realizado, devido ao não desenvolvimento completo do pênis e prepúcio. (Figura 4).

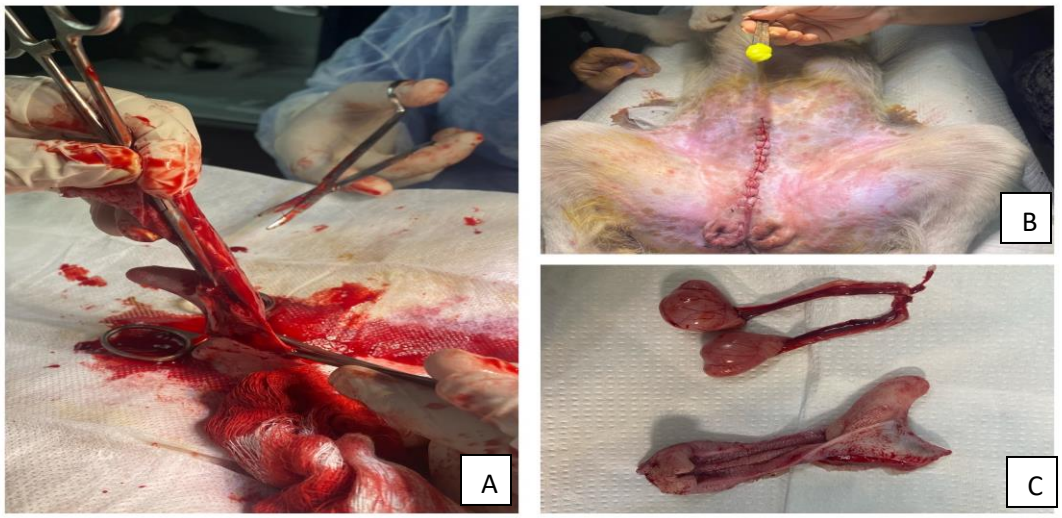

FIGURA 4 – Cirurgia para correção de hipospádia canina.

Após recuperação com um pós-operatório satisfatório, o animal foi liberado com prescrição médica, para tratamento de seis dias, incluindo: limpeza diária dos pontos, uso de roupa cirúrgica, antibioticoterapia, analgésicos, anti-inflamatório. Retornando após 12 (doze) dias para retirada dos pontos. No retorno, constatou-se, completa cicatrização da ferida cirúrgica, sem sinais de infecção urinária e inflamação ou assaduras na região perineal, melhorando a qualidade de vida do animal e prevenindo doenças futuras.

3. DISCUSSÃO

A origem da hipospádia pode estar relacionada a deficiência de testosterona durante a fase de desenvolvimento embrionário, podendo ocorrer falha no desenvolvimento da uretra peniana, pênis, prepúcio e escroto.[10] Em cães filhotes é possível a identificação desta afecção através do exame físico, em sua primeira consulta veterinária.[11] Segundo Lopes & Volpato[10] alguns casos onde a hipospádia são leves os animais conseguem se reproduzir, porém como pode ser de causa hereditárias ligada aos cromossomos XX, com isso à reprodução não é recomendada.

Em cães, a ocorrência em machos chega a ser 15(quinze) vezes maior que em fêmeas e os animais da raça Boston terrier parecem apresentar um fator predisponente. No entanto observado em SRD o criptorquidismo é a segunda anomalia mais comum descrita e diagnosticada relacionada a intersexualidade.[11] No entendo, a literatura ainda é escassa no que se refere a incidência da hipospádia em cães.[11]

O diagnóstico, foi conclusivo baseando-se no exame clínico e laboratoriais, corroborando com o já descrito por Valente, Gonzalez e Contesini,[13] e De Souza, Moreno e Zoppa[14], onde afirmam que na inspeção do sistema urogenital, anamnese e nos sinais clínicos manifestados, é possível elucidar um diagnóstico concreto, fazendo a exclusão das afecções que compõem o diagnóstico diferencial como pseudo-hermafroditismo, hermafroditismo verdadeiro, fístula ou traumatismo uretral, persistência do frênulo peniano e hipoplasia peniana.[15]

Após a interpretação dos exames complementares solicitados constatou-se que não ocorreram alterações no hemograma, utilizando os parâmetros descritos por Guimarães et al[16] e De Souza, Moreno e Zoppa[14]. No exame de raio X, visualizou-se que o osso peniano estava deslocado ventralmente descartando ser fêmea. No exame ultrassonográfico não foi visualizado tecido ovariano descartando ser fêmea e a topografia dos demais órgãos estavam normais.

Embora não exista risco de vida aos animais que apresentem hipospádia, o desconforto causado pelos sinais clínicos e por outras anomalias congênitas concomitantes afeta

enormemente o bem-estar dos pacientes, como podemos constatar. O paciente apresentava lesão dermatológica em região perineal por contato constante com fezes e urina. Segundo o tutor o animal também apresentava histórico de infecção urinária recorrente, possivelmente originada por contaminação ascendente de microorganismos em vias urinárias como já descrito em Adelsberger & Smeak[17] e MacPhail.[4]

Diante dos resultados obtidos através do exame clínico e complementares, pôde-se concluir o diagnóstico definitivo de hipospádia perineal. Dessa forma, foi realizada cirurgia de amputação peniana e prepucial total por conta das anormalidades anatômicas dessas estruturas, e também submetido a orquiectomia. Corraborando com Torres et al.[18] que afirmam que quando há envolvimento de pênis, prepúcio e escroto, recomenda-se a excisão dos órgãos genitais externos.

O procedimento demonstrou ser importante, uma vez que, removeu toda a genitália externa defeituosa, onde, futuramente, poderiam desenvolver-se infecções e/ou inflamações. Com isso, minimizou as complicações dessa doença e melhorou a qualidade de vida do paciente. Após 12 (doze) dias da cirurgia, o animal retornou para a revisão clínica e remoção dos pontos cutâneos. Em seguida retornou após 5 meses e 24 dias após a cirurgia, apresentando uma completa cicatrização da ferida cirúrgica, ausência de infecções urinárias ou inflamações e assaduras na região perineal.

O paciente teve uma ótima recuperação e uma excelente qualidade de vida sem qualquer restrição, corroborando com o pós-cirúrgico descritos por Adelsberg e Smeak [17] e Fossum[19]. Em geral os animais submetidos aos procedimentos cirúrgicos têm uma cicatrização e recuperação excelente, vivendo em sua normalidade. Ainda que a hipospádia não possua causa específica várias medidas podem ser tomadas evitando que esse problema passe para outras gerações, diminuindo assim a incidência desta anomalia, a mais eficiente é a castração.[15]

4. CONSIDERAÇÕES FINAIS

A hipospádia perineal é um caso raro de anomalia uretral congênita, ainda pouco documentada na medicina veterinária. Diante do exposto confirmou-se a importância do exame físico detalhado, para detectar malformações, bem como os exames complementares que foram de grande valia para se estabelecer o diagnóstico definitivo, descartando outras doenças, e escolher a técnica cirúrgica e terapêutica empregadas. O procedimento realizado se mostrou eficiente, tendo em vista a remoção de toda genitália mal formada, minimizando as complicações dessa doença e melhorando a qualidade de vida do paciente, proporcionando um bem estar ao cão e tutor.

REFERÊNCIAS BIBLIOGRÁFICAS

1. Memon, M. A.; Mickelsen, W. D. Distúrbios hereditários e congênitos dos sistemas reprodutivos do macho e da fêmea. In: ETTINGER, S. J.; FELDMAN, E. C. (Eds.). Tratado de medicina interna veterinária: doenças do cão e do gato. 5. ed. Rio de Janeiro: Guanabara Koogan. P. 1669, 2004.

2. Switonski, M., Dzimira, S., Aleksiewicz, R., Szczerbal, I., Nowacka-Woszuk, J., Krzeminska, P., Nizanski, W. Hypospadias is not rare in dogs: five new cases, a retrospective study, and a review of the literature. Sexual Development, 12(5):244-250, 2018.

3. Gobello, C., De Luca, J. C., Corrada, Y. A., García, M. Peral García, P. Penile hypoplasia in a rottweiler: a case report. Analecta Veterinaria, 23(1):38-41, 2003.

4. MacPhail, C. M. Cirurgia dos sistemas reprodutivo e genital. In T. W. Fossum (Ed.), Cirurgia de pequenos animais. Rio de Janeiro, Brasil: Elsevier. 2014.

5. Switonski, M., Payan-Carreira, R., Bartz, M., Nowacka-Woszuk, J., Szczerbal, I., Colaco, B., Nizanski, W. Hypospadias in a male (78, XY; SRY-positive) dog and sex reversal female (78, XX; SRY-negative) dogs: clinical, histological and genetic studies. Sexual Development, 6(1- 3):128-134, 2012.

6. Cashmore, R. G. & Ladlow, J. F. Creation of a urethral conduit from a preputial indirect flap in a dog with perineal hypospadias. Veterinary Surgery, 39(1):14-20, 2010.

7. Slatter, D. H. Manual de cirurgia de pequenos animais. 6 ed. São Paulo: Manole. 2007.

8. Matthews, H. K**.** Doenças da uretra. In: Birchard, S. J.; Sherding, R. G. Manual Saunders: clínica de pequenos animais. Tradução José Jurandir Fagliari. 3. ed. São Paulo: Roca, p. 943, 2008.

9. Angeli, A. L. et al. Hipospádia perineal em cão da raça buldogue inglês: primeiro relato. Acta Scientiae Veterinariae, Porto Alegre, v. 35, p. 591-592, 2007.

10. Lopes, M. D.; Volpato, R. Principais Doenças do Trato Reprodutivo de Cães. In: Jericó, M. M.; Kogika, M. M.; Neto Andrade, J. P. Tratado de Medicina Interna de Cães e Gatos. RJ: Roca, p. 1583-1596, 2015.

11. De Sá, M. A. R.; Martir, E. A.; Rocha, M. F. O.; Ramos, P. D. R.; Rolemberg, K.M.; Carlini, C. C.; et al. Canine perineal hypospadias. Acta Scientiae Veterinariae. Pub. 177, v.44, n.1, p.5,2016. Disponível em: https://seer.ufrgs.br/ActaScientiaeVeterinariae/article/view/82575. Acesso em 13 de out.2020.

12. Hayes JR, H.M.; Wilson, G.P. Hospital incidence of hypospadias in dogs in North America. The Vet. Rec, v. 118, p. 605-607, 1986.

13. Valente F.S., Gonzalez P.C.S. & Contesini E.A. 2014. Hipospadia perineal em um cão: Relato de Caso. ArquivoBrasileiro de Medicina Veterinária e Zootecnia. 66(3): 757-762

14. De Souza, C. B. R.; Moreno, M. R.; Zoppa, A. M. D. Hipospadia perineal em um cão sem raça definida: relato de caso. Revista de Educação Continuada em Medicina Veterinária e Zootecnia do CRMV-SP, v. 16, n. 2, p. 20-28, 3 dez. 2018.

15. Hedlund, C.S. Cirurgia do Trato Reprodutivo Masculino**.** In: FOSSUM, T.W. (Ed). Cirurgia de Pequenos Animais. 2.ed. São Paulo: Roca. p.648-672, 2005.

16. Guimarães, L. D.; Bourguignon, E.; Santos, L. C.; Duarte, T. S.; Andrade, E. C.; Borges, A. P. B.; Canine perineal hipospádias. Veterinária e Zootecnia. Belo Horizonte, Arquivo Brasileiro de Medicina Veterinária v.65, n. 6, p. 1647-1650.2013.

17. Adelsberger, M.E.; Smeak, D.D. Repair of extensive perineal hypospadias in a Boston terrier using tabularized incised plate urethroplasty. The Canad. Vet. J., v.50, p. 937-942, 2009.

18. Torres, J.; Sato, A.; Torres, O. Hipospadia severa com defecto concurrente del pene, escroto y prepúcio em canino. REDVET. Rev. El.Vet., v.8, p.1-3, 2007.

19. Fossum, T. W. Cirurgia dos sistemas reprodutivo e genital. In: FOSSUM, T.W. Cirurgia de Pequenos Animais,4 e.d. São Paulo: Elsevier Editora, 2014. cap.27, p.843-845.