FACULDADE DE ENFERMAGEM NOVA ESPERANÇA
CURSO DE BACHARELADO EM MEDICINA VETERINÁRIA

MARCOS WANDERSON VIEIRA MONTEIRO

TRAÇADO ELETROCARDIOGRÁFICO EM JABUTIS-PIRANGA (*Chelonoidis carbonaria, Spix, 1824)* (*Reptilia: Testudines*)

JOÃO PESSOA
2023

MARCOS WANDERSON VIEIRA MONTEIRO

TRAÇADO ELETROCARDIOGRÁFICO EM JABUTI-PIRANGA (*Chelonoidis carbonaria, Spix, 1824)* (*Reptilia: Testudines*)

Trabalho de Conclusão de Curso (TCC II), apresentado à Coordenação do Curso de Graduação em Medicina Veterinária da Faculdade de Enfermagem Nova Esperança como exigência parcial para obtenção do título de Bacharel em Medicina Veterinária.

Orientador: Profº Dr. Artur da Nóbrega Carreiro

JOAO PESSOA
2023

M778t Monteiro, Marcos Wanderson Vieira

Traçado eletrocardiográfico em jabutis-piranga *Chelonoidis carbonaria, Spix,* 1824, *Reptilia: Testudines* / Marcos Wanderson Vieira Monteiro. – João Pessoa, 2023.

45f.; il.

Orientador: Profº. Drº. Artur da Nóbrega Carreiro.

Trabalho de Conclusão de Curso (Graduação em Medicina Veterinária) – Faculdade Nova Esperança - FACENE

1. Répteis. 2. Testudines. 3. Eletrocardiograma. I. Título.

CDU: 612.171:568.1

MARCOS WANDERSON VIEIRA MONTEIRO

TRAÇADO ELETROCARDIOGRÁFICO EM JABUTI-PIRANGA (*Chelonoidis carbonaria, Spix, 1824)* (*Reptilia: Testudines*)

Trabalho de Conclusão de Curso – TCC II apresentado pelo(a) aluno(a) _____ do Curso de Bacharelado em Medicina Veterinária, tendo obtido o conceito _____, conforme a apreciação da Banca Examinadora.

Aprovado em _____ de _____ de 2023.

BANCA EXAMINADORA

_____

Prof. Dr. Artur da Nóbrega Carreiro
Medicina Veterinária (FACENE)

_____

Profa. Dra. Nadja Soares Vila-Nova
Medicina Veterinária (FACENE)

_____

Profa. Dra. Vanessa Lira de Santana
Medicina Veterinária (FACENE)

AGRADECIMENTOS

A Deus, por nunca me abandonar, por me dar forças e ânimo para viver o Seu plano. Por zelar por mim, cuidar e me amar em todas as pequenas coisas e nunca me desamparar. A Nossa Senhora de Fátima, por me acolher em seu colo de mãe nos momentos que mais precisei. Por me mostrar o caminho e acima de tudo, prepará-lo. Por me cobrir com seu manto sagrado de amor, sem medidas.

Aos meus pais, Marilene Vieira da Silva e Paulino Monteiro Neto, e meu irmão, Márcio Wanderson Vieira Monteiro por todo o amor, compreensão, investimentos e dedicação para me educar, me alfabetizar, me formar, me apoiar e por todas as renúncias que fizeram e dificuldades que enfrentaram.

Aos meus avós, Gercina Lopes da Silva e Gerônimo Vieira da Silva, minhas tias, Maria Lúcia Vieira da Silva, Marileide Vieira da Silva, Marileuza Vieira da Silva, meu tio, Francisco Vieira da Silva. À minha família, obrigado por me apoiarem e serem meu alicerce em todos os sentidos.

Ao Programa Universidade Para Todos (ProUni) por proporcionar a oportunidade de concretização do curso de graduação bacharelado em Medicina Veterinária em uma instituição com infraestrutura e excelentes educadores.

Às prezadas aliens Alesandra, Manuela, Suelene, Saloana, Rayza, Juliana, e prezado alien Dudu por toda a vivência de ensino médio que perdura até hoje, seja em cada áudio mandando, prints, figurinha ou encontro realizado com muito ~~apito~~ afinco.

Às minhas amigas da faculdade e dupla de longa data, Íris Albuquerque e Ester Sabrina, obrigado pelo acolhimento, conversas, slides feitos e apoio. À minha parceira de pesquisa na iniciação científica Lídia Medeiros, por todas as conversas, apoios, conselhos, sermões e claro, por todas as fofocas! À minha amiga e futura colega de trabalho Sthefany Melo por todas as conversas de apoio mútuo, compartilhamento de medos, anseios e inseguranças e por despertar em mim o interesse no campo do Diagnóstico por Imagem, experiência que abriu e certamente abrirá muito mais portas para nós. Às minhas amigas Andreza Beatriz, Letícia Nascimento, Myllene Bianca, Thayane dos Santos, Josiely de Morais, Daniele Nunes, Manuela Freire, Emilly Larissa, Jullyene Lira. Obrigado por todas as vivências, conquistas, os momentos de alegria, risadas, brincadeiras. Mas também por todos os momentos de desespero, choro, no qual nunca saímos um do lado do outro.

A todos os professores do curso de Medicina Veterinária da FACENE, que pude ter o prazer de conhecer durante a graduação, em especial a Profª Drª Nadja Vila-Nova por me iniciar na jornada de escrita científica, Profª Drª Vanessa Lira de Santana pelas contribuições, aceite do convite de banca e por acreditar no potencial do presente trabalho e Profº Drº Atticcus Tanikawa por todo trabalho realizado pelo bem do curso de Medicina Veterinária. Toda a minha formação devo a vocês. Obrigado por todo o conhecimento partilhado e pela paciência. Vocês foram ímpares na minha vida!

Ao meu orientador, Prof. Drº. Artur Carreiro, por ter me aceitado como seu orientando, pela disposição em ensinar, ajudar, acreditar no meu potencial, me fazer enxergar fora do campo de visão, pelas oportunidades proporcionadas, pelas correções e me incentivar a sempre dar o melhor de mim.

Ao Parque Zoobotânico Arruda Câmara por ceder os animais utilizadas para a confecção do presente estudo e aos profissionais envolvidos no processo de logística, o médico veterinário Thiago Nery e à médica veterinária Paola Gonçalves.

À clínica Uni Diagnóstico Veterinário, por me acolher como estagiário. A todos os profissionais, Luciana Guerra, Dallyana Roberta, Dayane Alencar, Roberta Marinho, Jônatha Gonçalves, Evellyn Emilly, Raoni Tavares, Tamara Mendes e Fabrício Marques por me ensinarem com tanto amor, cuidado, paciência e por me transmitir o sentimento de pertencimento, amor e cautela da profissão.

“Conhecimento não é aquilo que você sabe, mas o que você faz com aquilo que você sabe.”

(Aldous Huxley)

RESUMO

Os répteis são animais vertebrados pertencentes à classe *Reptilia*, presentes em ambientes terrestres ou aquáticos, pecilotérmicos, marcados pela presença de estruturas queratinizadas na pele (escamas) e que estão ganhando espaço na rotina de atendimento na Medicina Veterinária sendo os jabutis importantes números na casuística de atendimentos em reptilianos. Apesar de serem conhecidos pela população geral, a falta de dados científicos e dificuldade de acesso anatômico torna difícil para o clínico de reptilianos elucidar o diagnóstico na espécie. Exames eletrocardiográficos (ECG) são importantes para monitoramento da atividade elétrica do coração assim como o acompanhamento do perfil de onda durante o processo de bombeamento sanguíneo (sístole e diástole). No presente trabalho foram realizadas aferições de atividade elétrica do coração de dez jabutis machos, adultos, hígidos provenientes do Parque Zoobotânico Arruda Câmara através de eletrocardiograma. A contenção física nos animais foi realizada retirando o animal do contato com o substrato através de uma superfície plana, apoiado unicamente pelo plastrão, para que então seja feita a fixação dos eletrodos. Os resultados foram analisados com a intenção de correlacionar o perfil eletrocardiográfico desses animais ao seu escore corporal. A frequência cardíaca mínima apresentou média de 24,10±3,87 bpm enquanto a máxima valor de 28,90±7,26 bpm. As médias das ondas eletrocardiográficas encontradas no presente trabalho possuíam medidas de tempo, em *ms*, sendo percebidas: P= 72,00 (±25,03); PR= 550,40(±101,51), QRS= 135,00(±19,03), QT= 1089,20(±143,29), ST= 799,40(±126,68), T= 154,80(±39,69) (Tabela 02). Já os valores médios aferidos de amplitude de ondas, em *mV*, foram: P= 0,02(±0,06), Q= 0(±0), R= 0,77(±0,27), S= -0,02(±0,04), T= -0,04(±0,17), ST= -0,02(±0,03). Após análise dos resultados foi possível perceber o traçado eletrocardiográfico para a espécie assim bem como seus componentes tendo como diferencial a utilização apenas de contenção física desses animais.

Palavras-chave: répteis; testudines; eletrocardiograma.

ABSTRACT

Reptiles are vertebrate animals belonging to the class Reptilia, present in terrestrial or aquatic environments, poikilothermic, marked by the presence of keratinized structures in the skin (scales) and which are gaining space in routine care in Veterinary Medicine, with tortoises being important numbers in the casuistry of care in reptilians. Despite being known by the general population, the lack of scientific data and the difficulty of anatomical access make it difficult for the reptilian clinician to elucidate the diagnosis in the species. Electrocardiographic exams (ECG) are important for monitoring the electrical activity of the heart as well as monitoring the wave profile during the blood pumping process (systole and diastole). In the present work, measurements of the electrical activity of the hearts of ten male, adult, healthy tortoises from the Arruda Camara Zoobotanic Park were carried out using electrocardiograms. Physical restraint on the animals was performed by removing the animal from contact with the substrate through a flat surface, supported only by the plastron, so that the electrodes could be attached. The results were analyzed with the intention of correlating the electrocardiographic profile of these animals with their body score. The minimum heart rate averaged 24.10±3.87 bpm while the maximum value was 28.90±7.26 bpm. The averages of the electrocardiographic waves found in the present study had time measurements, in ms, being perceived: P= 72.00 (±25.03); PR= 550.40(±101.51), QRS= 135.00(±19.03), QT= 1089.20(±143.29), ST= 799.40(±126.68), T= 154.80(±39.69) (Table 02). The mean values measured for wave amplitude, in mV, were P= 0.02(±0.06), Q= 0(±0), R= 0.77(±0.27), S= - 0.02(±0.04), T= -0.04(±0.17), ST= -0.02(±0.03). After analyzing the results, it was possible to perceive the electrocardiographic tracing for the species as well as its components, having as a differential the use of only physical restraint for these animals.

Keywords: reptiles; testudines; electrocardiogram.

LISTA DE FIGURAS

FIGURA 1 - Jabuti posicionado para exame de eletrocardiografia.....24

FIGURA 2 - Traçado eletrocardiográfico dos jabutis.....28

LISTA DE TABELAS

TABELA 1 - Dados de biometria dos animais utilizados no presente estudo.....25

TABELA 2 - Duração das ondas aferidas e frequências cardíacas.....26

TABELA 3 - Amplitudes das ondas aferidas no experimento.....26

SUMÁRIO

1. INTRODUÇÃO 12
2. JUSTIFICATIVA 13
3. HIPÓTESE 13
4. OBJETIVOS 13
4.1 Objetivo Geral 13
4.2 Objetivos Específicos 13
5. REVISÃO DE LITERATURA 13
5.1 Testudines 15
5.1.2 Jabuti-piranga (*Chelonoidis carbonaria*, Spix, 1824) 15
5.2 MORFOFISIOLOGIA CARDIOVASCULAR DOS RÉPTEIS 16
5.3 CONTENÇÃO FÍSICA EM TESTUDINES 16
5.4 EXAMES CARDIOGRÁFICOS 17
5.4.1 Radiografias 17
5.4.2 Tomografia 18
5.4.3 Ecocardiografia 18
5.4.4 Oximetria de pulso 18
5.4.5 Eletrocardiograma e *Holter* 19
5.5 IMPORTÂNCIA DOS EXAMES COMPLEMENTARES NA ROTINA DE RÉPTEIS . 20
5.6 PRINCIPAIS PATOLOGIAS CARDIOVASCULARES EM RÉPTEIS 20
5.6.1 Doenças congênitas 20
5.6.2 Doenças cardíacas nutricionais 21
5.6.3 Doenças infecciosas 21
5.6.4 Doenças parasitárias 22
5.6.5 Insuficiência cardíaca congestiva 22
6. METODOLOGIA 23
7. RESULTADOS E DISCUSSÃO 25
8. CONSIDERAÇÕES FINAIS 30
9. ASPECTOS ÉTICOS 31
10. REFERÊNCIAS 32
11. APÊNDICE I – TRAÇADOS ELETROCARDIOGRÁFICOS 38
12. APÊNDICE II – ESTATÍSTICAS DE CORRELAÇÕES 43

1. INTRODUÇÃO

Popularmente conhecidos como jabutis-piranga (*Chelonoidis carbonaria*, Spix 1824), esses animais fazem parte da fauna silvestre das Américas, em especial América do Sul e América Central (RUEDA-ALMONACID *et al*., 2007; VINKE *et al*., 2008; VOGT *et al*., 2015). Em território brasileiro, podem ser encontrados nos biomas do Cerrado, Pantanal, Caatinga e Mata Atlântica (VOGT *et al*., 2015). Infelizmente, a falta de conhecimento no manejo dessa espécie vem causando elevada taxa de atendimento clínico e a dificuldade de acesso anatômico durante o exame físico torna difícil a elucidação do diagnóstico (WILKINSON, 2004; MATIAS *et al*., 2006).

O coração dos testudines possui três câmaras: dois átrios e apenas um ventrículo, sendo o último subdivido em outras três subcâmaras: *cavum venosum*, *cavum arteriosum* e *cavumn pulmonale* (CUBAS, 2020). Essas sub cavidades ventriculares são formadas através de septos musculares, todavia ainda existe uma comunicação entre elas (conduto interventricular), causando assim mistura de sangue oxigenado e não oxigenado (WHITE, 1976).

Por possuírem uma anatomia peculiar em relação aos outros animais (carapaça formada pela junção do casco e plastrão), o processo de diagnóstico nos testudines é desafiador para o clínico de animais não convencionais (PENNINCK *et al*., 1991). Estudos prévios indicam que em representantes da ordem *Testudines* são comumente encontradas patologias hepáticas, renais, pulmonares e cardíacas, nas últimas sendo descritas miocardite supurativa, endocardite bacteriana, miocardite amebiana e deposição de urato (WILKINSON, 2004).

O diagnóstico por imagem utiliza-se de técnicas não invasivas, tendo como representantes os exames radiográficos, ultrassonográficos, tomografia computadorizada e ressonância magnética. Já para o traçado da atividade elétrica cardíaca, o eletrocardiograma (ECG) é procedimento de grande importância clínica de pequenos animais, e com o passar dos anos vem ganhando espaço na rotina clínica de animais silvestres (KIK e MITCHELL, 2005) (CLAUDE, 2010) sendo utilizado como ferramenta importante no diagnóstico de doenças cardíacas em répteis como insuficiências congestivas consequentes de lesões no órgão (WAGNER, 1989; JACOBSON *et al*., 1991).

2. JUSTIFICATIVA

Visto a escassez de dados acerca da biologia, fisiologia, anatomia, parâmetros eletrocardiográficos, mais especificamente em testudines terrestres, o presente trabalho tem como objetivo agregar dados à literatura. O jabuti-piranga, *Chelonoidis carbonaria*, (Spix, 1824) é uma espécie nativa, assistida nos zoológicos e na clínica de animais não-convencionais, portanto esses dados irão atuar como ferramenta de melhoramento dos conhecimentos técnicos e científicos sobre a espécie fornecendo nova fonte de literatura, aumentado assim os índices de sucesso no manejo e atendimento médico veterinário.

3. HIPÓTESE

Há padrão de traçado eletrocardiográfico em testudines da espécie *Chelonoidis carbonaria*, (Spix, 1824), adultos hígidos?

4. OBJETIVOS

4.1 Objetivo Geral

- Traçar perfil eletrocardiográfico para indivíduos adultos hígidos da espécie *Chelonoidis carbonaria (*Spix, 1824) cativos do Parque Zoobotânico Arruda Câmara em João Pessoa, Paraíba

4.2 Objetivos Específicos

- Correlacionar a anatomia cardiovascular de jabutis-piranga (*Chelonoidis carbonaria*, SPIX, 1824) com os achados eletrocardiográficos;
- Observar a relação entre escore corporal e traçado eletrocardiográfico para a espécie;
- Associar o traçado eletrocardiográfico à fatores externos;

5. REVISÃO DE LITERATURA

Os répteis são animais vertebrados pertencentes à classe *Reptilia* e estão agrupados nas ordens *Squamata* (serpentes, lagartos e anfisbenas), *Crocodylia* (crocodilos, jacarés e gaviais), *Rhynchchocephalia* (tuatara) e *Testudines* (jabutis, cágados e tartarugas) (POUGH *et al*., 1993; ZUG, 1993; CUBAS, 2020). Transitam por ambiente terrestre ou aquático, na sua pele é percebida a ausência quase que completa de glândulas (quando comparados aos mamíferos) e sua extensão é recoberta por placas epidérmicas queratinizadas (escamas) ou com áreas de ossificação dérmica (ROMER, 1962; GRASSÉ, 1970; MARCUS, 1981; CUBAS, 2020). A classe *Reptilia* pode ser dividida em duas subclasses: a classe *Anapsida* composta pelos

testudines e a classe *Diapsida* que abriga os demais répteis (CUBAS, 2020). Possuem diferenças marcantes quando comparados a outros animais como os mamíferos, principalmente na conformação tegumentar e anatomia cardiovascular (LAWTON e COOPER, 1992). São animais que estão ganhando espaço nas rotinas de atendimento médico veterinário como pets não convencionais, seja pela aparência exótica, adaptação ambiental, comportamento calmo ou por crenças populares (MESSONIER, 1996; MATIAS *et al*., 2006; BARBOSA *et al*., 2007). Uma das espécies que está somando números de atendimentos na clínica de reptilianos é o jabuti (MATIAS *et al*., 2006).

O metabolismo dos répteis depende da temperatura do ambiente, da sua dieta e dos seus comportamentos predatórios. Espécies que predam passivamente (esperam e capturam) como as serpentes boídeos, têm a capacidade de economizar energia desligando a atividade gastrointestinal quando não estão em processo de digestão de alguma presa, já os que possuem comportamento de caça, como os lagartos insetívoros, têm gasto metabólico maior, pois estão em constante processo de digestão e precisam gastar energia para o funcionamento correto do trato gastrointestinal (BENNETT e DAWSON, 1976; SECOR e NAGY, 1994; SECOR e DIAMOND, 1995). Em momentos específicos esses animais podem alternar o metabolismo aeróbico com o anaeróbico, em situações de fuga, mergulho ou caça. É uma prática arriscada para a espécie, pois o gasto energético é de até dez vezes maior em relação às vias aeróbicas e o estresse metabólico gerado pode diminuir o aporte de oxigênio no sangue (BENNETT e DAWSON, 1976; POUGH *et al*., 1998).

Com exceção da tartaruga-de-couro (*Dermochelys coriacea*) que possui grandes quantidades de tecido adiposo e da Píton-indiana (*Python molorus*), capaz de gerar calor através de sucessivas contrações musculares, os demais répteis são animais pecilotérmicos, ou seja, animais que regulam sua temperatura através de troca de calor com o ambiente. Devido a sua anatomia tegumentar e tecidual, os répteis não possuem pelos ou camada adiposa robusta o suficiente para armazenar o calor produzido internamente (BENNETT e DAWSON, 1976; BARTHOLOMEW, 1982; GREGORY, 1982; SEYMOUR, 1982).

Por necessitarem de poucos cuidados quando comparados aos animais de companhia convencionais, os répteis estão crescendo no mercado de pets não convencionais (MESSONIER, 1996), todavia apesar de serem animais considerados rústicos, os tutores devem se atentar ao manejo específico da espécie, pois seu metabolismo está associado as mudanças de temperatura ambiente, umidade, luminosidade e alimentação adequada (MCARTHUR *et al*., 2004).

5.1 Testudines

Os testudines são répteis pertencentes a ordem *Testudines*, subclasse *Anapsida*, ou seja, possuem uma estrutura cranial primitiva sem a presença de fenestras temporais. Têm como diferencial anatômico de outros répteis a presença de uma carapaça, na qual sua coluna vertebral está fixada (CUBAS, 2020). A ordem pode ser subdividida em duas outras com base na retração do pescoço do animal para dentro da carapaça: a subordens *Cryptodira* e a *Pleurodira*, na primeira o animal retrai seu pescoço em orientação vertical, enquanto na última o animal precisa realizar uma dobra lateral para retração (BOYER e BOYER, 2006).

O casco desses animais é composto pela porção dorsal chamada de carapaça e pela porção ventral chamada de plastrão, a união das duas estruturas é possível devido a pontes ósseas formadas pelos processos transversos modificados de suas costelas (gastrálias). O casco é ainda recoberto por camada de queratina e escudos epidermais (placas córneas), podendo regenerarem em caso de injúria (BOYER e BOYER, 2006; CUBAS, 2020).

Testudines de ambiente aquático têm como representantes os cágados, tracajás (nos ecossistemas límnicos, ou dulcícolas) e as tartarugas presentes no ecossistema marinho. Em âmbito terrestre temos os jabutis como representantes (SANTOS, 1994; HOFLING, 1995; FLOSI, 2001).

5.1.2 Jabuti-piranga (*Chelonoidis carbonaria*, Spix, 1824)

O jabuti-piranga (*Chelonoidis carbonaria*, Spix, 1824) é um réptil com hábitos terrestres pertencente à ordem *Testudines*, subordem *Cryptodira*, que possui seu metabolismo dependente das condições de temperatura ambiente, ou seja, pecilotérmico (RUEDA-ALMONACID *et al*., 2007; SCARABELLI e DI GIROLAMO, 2022). Tem corpo robusto com a carapaça arqueada, seus membros possuem um bom volume muscular para poder suportar de maneira apropriada o peso do casco e assim conseguir caminhar em ambientes de terreno irregular (CUBAS, 2020). Essa espécie apresenta cores mais vivas em algumas regiões como cabeça e membros, são capazes de pesar em média até 15kg, tendo os machos como maiores (em média 30cm) do que as fêmeas (28cm), as jabotas (LEVINE e SCHAFER, 1992; RUEDA-ALMONACID *et al*., 2007). Sua dieta é onívora, tanto se alimenta de proteína animal quanto de fibras vegetais (ERNST *et al*., 2000).

5.2 MORFOFISIOLOGIA CARDIOVASCULAR DOS RÉPTEIS

O coração dos répteis possui configuração diferente de acordo com a espécie abordada: em lagartos, cobras e testudines o órgão possui dois átrios e um ventrículo, já nos crocodilianos a configuração é semelhante à dos mamíferos com quatro câmaras, dois átrios e dois ventrículos (WHITE, 1976; KING e CUSTANCE, 1982; MURRAY, 1996). A musculatura cardíaca é recoberta por um saco, pericárdio, o miocárdio separa as áreas de endocárdio e pericárdio sendo formado por um conjunto de fibras musculares e tecido conjuntivo (FARRELL e GAMPERL, 1998). Anatomicamente, o átrio direito é responsável por receber sangue não oxigenado proveniente da circulação sistêmica através das veias cavas craniais direita, esquerda, veia hepática esquerda e coronárias. O ventrículo é divido em três subcâmaras: *cavum venosum, cavum arteriosum* e *cavum pulmonale* (KING e CUSTANCE, 1982; MURRAY, 1996; CUBAS, 2020). O *venosum* e o *arteriosum* recebem sangue dos átrios direito e esquerdo, respectivamente (CUBAS, 2020). O átrio direito irá se abrir no *cavum venosum* e o átrio esquerdo recebe sangue oxigenado da circulação pulmonar através da veia pulmonar, sendo depositado no *cavum arteriosum*. Já o *cavum pulmonale* irá atuar de forma semelhante ao ventrículo direito em mamíferos e dele o sangue segue para as artérias pulmonares, sendo este separado do *venosum* por uma crista muscular POUGH *et al*., 2002).

A circulação no coração dos répteis não crocodilianos consiste na chegada do sangue não oxigenado (advindo da grande circulação e circulação cardíaca através das veias cavas, coronárias e hepática) no átrio direito. O átrio então contrai e o sangue flui pela valva atrioventricular direita e chega na região *cavum venosum* do ventrículo, e com o auxílio de cristas musculares, flui para a região *cavum pulmonale* onde será ejetado para a circulação pulmonar via artérias pulmonares, após contração ventricular. Então o sangue rico em oxigênio irá retornar ao coração através da veia pulmonar chegando no átrio esquerdo, após contração atrial o fluxo segue sendo ejetado para a subcâmara ventricular *cavum arteriosum*. Após seguinte contração ventricular o sangue flui para o *cavum venosum* e então segue para a circulação sistêmica através das aortas pareadas, portanto o ventrículo nos répteis funciona como ejetor de fluxo sanguíneo tanto para a pequena quanto para a grande circulação (HICKS, 1998; JENSEN *et al*., 2010).

5.3 CONTENÇÃO FÍSICA EM TESTUDINES

Visando correta realização de experimentação e com o intuito de garantir níveis de segurança contra traumas ou mordidas, a contenção física se faz necessária em indivíduos *Testudines* durante a manipulação dos mesmos (MONTENEGRO, 2004). Portanto, cortar

estímulos sensoriais nesses animais através de técnicas já descritas (FOWLER e MILLER, 2008) pode reduzir o estresse gerado durante procedimentos clínicos ou de cunho científico.

Algumas técnicas de contenção em testudines consistem em cobrir com tecido a cabeça e pescoço, fixando esse pano com fita adesiva ou com pequenos elásticos; posicionar o mesmo em superfície plana elevada (eliminando o contato dos membros com o substrato) apoiado unicamente pelo plastrão; induzir retração dos membros para o interior do casco e posteriormente mantê-los afixados com fita adesiva (FRYE, 1994).

5.4 EXAMES CARDIOGRÁFICOS

Apesar de pouco ser conhecido sobre os parâmetros fisiológicos dos testudines, exames complementares de imagem são ferramentas importantes na rotina de atendimentos da clínica de animais silvestres, servindo de guia para o clínico e auxiliando na elucidação do quadro do paciente bem como no diagnóstico de desequilíbrios e consequentes alterações morfofisiológicas como visualização de fraturas ósseas e cardiopatias (MASSARI *et al*., 2019; CUBAS, 2020).

5.4.1 Radiografias

Os raios X são um tipo de radiação eletromagnética produzida pela interação dos componentes atômicos, mais especificamente dos elétrons, e que irá tomar forma de fótons (SOARES, 2008; THRALL e WIDMER, 2014). A radiação irá partir de um emissor, penetrará o paciente (THRALL, 2014), onde será absorvida parcialmente, e o restante irá adentrar filme radiográfico, sendo então formada a imagem em diferentes tons de cinza para avaliação das estruturas (THRALL e WIDMER, 2014). A formação da imagem no filme radiográfico irá variar de acordo com os diferentes graus de absorção dos raios X pelos tecidos do animal, logo tecidos de maior absorção irão deixar passar quantidades baixas de radiação para o filme e formarão imagem de maior radiopacidade, como tecido ósseo, por exemplo, enquanto gases não irão formar imagem, sendo vistos no filme como espaços de coloração escura (THRALL e WIDMER, 2014; AVANTE *et al*., 2015).

Caracteriza-se como ferramenta de relevante importância no auxílio diagnóstico na clínica de animais silvestres (BORTOLINI *et al*., 2013; CUBAS, 2020; CAVALCANTI *et al*., 2021) em especial nos casos de avaliação de estruturas ósseas, avaliação cardíaca e pulmonar (CUBAS, 2020).

5.4.2 Tomografia

Na clínica de animais silvestres, em especial nos testudines, existem limitações quanto aos sistemas avaliados em alguns dos exames de imagem, como por exemplo, limitação à visualização e avaliação óssea e de sistema respiratório na radiografia (BORTOLINI *et al*., 2012). Portanto, tem sido observada a utilização de novas técnicas de avaliação clínica em medicina veterinária de animais não convencionais, dentre elas a Tomografia Computadorizada (TC), agregando nas ferramentas de diagnósticos a visualização e avaliação de tecidos moles e estruturas ósseas sem sobreposição e com melhor detalhamento (CUBAS, 2020).

As imagens tomográficas consistem na visualização de cortes transversais e posterior reconstrução de planos dorsais, sagitais e modelos tridimensionais (CUBAS, 2020), favorecendo, portanto, a visualização de distúrbios em reptilianos com escassas janelas acústicas para um exame ultrassonográfico, como é o caso dos testudines (PENNINCK *et al*., 1991). A TC é importante aliada na clínica renal de testudines, pois ajuda o médico veterinário a identificar nefrólitos e/ou cálculos vesicais de urato (CUBAS, 2020).

5.4.3 Ecocardiografia

A ecocardiografia se tornou a ferramenta diagnóstica mais importante para a investigação de doenças cardíacas congênitas e/ou adquiridas na Medicina Veterinária, considerada como técnica padrão ouro para o estadiamento de cardiopatias (BONAGURA e FUENTES, 2015). Através deste exame é possível avaliar estruturas lesionadas em âmbito cardíaco, degeneração valvar, mensuração das dimensões atriais, ventriculares bem como vascular, detectar presença de líquido livre e avaliar parâmetros hemodinâmicos e traçar perfis referentes ao fluxo sanguíneo (BOON, 2005, 2011; CARVALHO *et al*., 2009; IKEE *et al*., 2005; MELO *et al*., 2006; BONAGURA e FUENTES, 2015). Entretanto, na clínica de reptilianos essa técnica não é amplamente utilizada, pois a anatomia ultrassonográfica dessa classe de animais ainda é pouco conhecida (POSER *et al*., 2011).

5.4.4 Oximetria de pulso

Desenvolvida originalmente para uso em mamíferos, a oximetria de pulso é um método de mensuração dos níveis de saturação de oxigênio. Entretanto, devido escassez de parâmetros referentes a essas taxas na clínica de répteis, assim como nos índices de afinidade e absorção de hemoglobina e desoxihemoglobina, existe consequente resistência na validação dos dados obtidos com essa técnica, sendo a iguana verde (*Iguana iguana*) um dos poucos reptilianos a se

beneficiarem desse exame, já que seus parâmetros de saturação de oxigênio se assemelham com os de mamíferos (DIETHELM *et al*., 1998).

5.4.5 Eletrocardiograma e *Holter*

O exame eletrocardiográfico, ou ECG, irá determinar tanto índices de frequência cardíaca quanto alterações no ritmo cardíaco sendo possível observar nos resultados consequentes distúrbios na condução do estímulo elétrico (SANTILLI *et al*., 2020) . O aparelho utilizado no exame chama-se eletrocardiógrafo e nele serão registradas as variações elétricas durante os ciclos de despolarização e repolarização atrial e ventricular (LARSSON, 2004; SANTILLI et al., 2020).

Método eletrocardiográfico não invasivo, o ECG contínuo ou *Holter*, é utilizado na clínica como instrumento para detectar e caracterizar a atividade elétrica durante o desempenho das atividades corriqueiras ou não convencionais do paciente, como realização de esforço físico (ALONSO *et al*., 1998; CALVERT *et al*., 2000; GRUPI *et al*., 2000). O *Holter* torna-se indicado para o diagnóstico de distúrbios cardíacos como arritmias, cardiomiopatias, isquemias e episódios de síncope correlacionados às arritmias (KITTLESON e KIENLE, 1998; LEOMIL *et al*., 2002; NOGUEIRA *et al*., 2006; MUCHA e BELERENIAN, 2008; OLIVEIRA *et al*., 2012), assim como indicador de protocolos terapêuticos para as consequentes arritmias descobertas ou confirmadas nos resultados obtidos após término do exame (PETRIE, 2005) através do traçado da frequência cardíaca resultante (BARRETTO *et al*., 2010, 2011) (OLIVEIRA *et al*., 2012).

O sistema *Holter* pode então ser classificado como um método não invasivo de monitorização cardíaca, sendo a aferição feita durante um intervalo de tempo de 24 horas, no geral, para a captação de dados do que vem a ser conhecido como ciclo circadiano. O tempo de um dia completo é necessário, pois espécies diferentes podem responder a diferentes estímulos biológicos e ambientais, fatores esses que atuam como ferramentas ativas na mudança de atividade rítmica do coração (PORTALUPPI, 2007; MOHAWK *et al*., 2012). A precisão e sensibilidade do *Holter*, excede os níveis encontrados no exame de ECG tradicional (WESS *et al*., 2010), pois este último apenas permite a análise num curto período e com o paciente em repouso, falhando muitas vezes na detecção de arritmias intermitentes (EKREM, 2015).

Em Medicina Veterinária, o aparelho *Holter* é usado em sua maioria na clínica de cães e gatos, podendo também ser visto em clínica de equinos, todavia seu uso nas demais espécies é esporádico e os dados obtidos são limitados ou inexistentes em alguns casos. (PETRIE, 2005; SEBDANI *et al*., 2019).

5.5 IMPORTÂNCIA DOS EXAMES COMPLEMENTARES NA ROTINA DE RÉPTEIS

Os métodos de diagnóstico por imagem são amplamente empregados na clínica de animais silvestres (MASSARI *et al*., 2019), pois auxiliam no diagnóstico de fraturas, cardiopatias, alterações pulmonares e avaliação de diferentes órgão e sistemas (CUBAS, 2020), contudo, pouco se sabe sobre aspectos normais para estas espécies.

Dentre os métodos de diagnóstico frequentemente utilizados, podemos citar os exames de imagem, sendo a radiologia e a ultrassonografia os mais requisitados (BORTOLINI *et al*., 2013; THRALL, 2014; CUBAS, 2020), não são invasivos, e fornecem muitas informações acerca dos sistemas e dos órgãos, além de inferir sobre o estado desses pacientes. Além dos exames de imagem, a eletrocardiografia, essa é importante aliado no monitoramento anestésico, fornecendo inúmeras informações sobre o coração e seu funcionamento elétrico (OLIVEIRA *et al.*, 2002; SANTILLI, 2020).

5.6 PRINCIPAIS PATOLOGIAS CARDIOVASCULARES EM RÉPTEIS

Os dados referentes às doenças cardiovasculares na clínica de reptilianos são bastante escassos (WHITE, 1976), sendo vistos como achados incomuns. Ainda não se tem relatado na comunidade científica estudos de grande escala que possam vir a traçar o perfil cardíaco assim como a prevalência de doenças cardiovasculares, que devido à escassez de dados, podem ser bem mais frequentes do que é visto nos poucos casos atendidos pelos clínicos de reptilianos (MITCHELL, 2009). Todavia, pesquisas estão sendo desenvolvidas para melhorar essa lacuna de conhecimento (CABANAC e BERNIERI, 2000), sendo futuramente possível para o médico veterinário não só ter conhecimento sobre as patologias, mas como também pode classificar e definir se a mesma é primária ou secundária (KIK e MITCHELL, 2005).

Distúrbios cardiovasculares clínicos podem ser primários (congênitos) ou secundários e estão associados a infecções, parasitismo, desequilíbrios nutricionais e práticas de manejo inadequadas (MURRAY, 2006).

5.6.1 Doenças congênitas

A reprodução em cativeiro é uma prática frequente na criação de répteis, e anomalias congênitas podem ser mais comum do que o esperado. Anomalias de desenvolvimento são comuns e podem incluir grandes problemas, como o desenvolvimento incompleto de um embrião (por exemplo, monstros) assim como anomalias menos fatais, como o fechamento incompleto do umbigo. Alguns animais provavelmente completam o desenvolvimento de

anomalias menos vitais pós-eclosão, enquanto outras sucumbem devido ao desenvolvimento incompleto de estruturas cardíacas vitais (KIK e MITCHELL, 2005; MITCHELL, 2009).

5.6.2 Doenças cardíacas nutricionais

As doenças nutricionais continuam sendo um problema comum na clínica de répteis (KIK e MITCHELL, 2005). A mineralização da túnica média e íntima dos grandes vasos é um dos achados mais comuns atribuídos a desequilíbrios nutricionais. Embora a patogênese da mineralização metastática não seja bem compreendida, pesquisas sugerem que essas alterações nos vasos podem refletir deficiência de vitamina D em vez de toxicidade de vitamina D (ALLEN e OFTEDAL, 2003).

A hipoalbuminemia é um achado comum em répteis com desequilíbrio nutricional e/ou com doença hepática primária. Animais que apresentem esse quadro clínico podem apresentar edema, ascite ou anasarca, como resultado da perda de líquido do espaço vascular. Para compensar a perda de fluido, a frequência cardíaca do réptil aumenta (MITCHELL, 2009).

Alterações eletrolíticas podem causar alterações nos valores de frequência cardíaca. O potássio é um eletrólito essencial que é obtido através da alimentação, logo dietas com deficiência desse elemento geram um quadro de hipocalemia. O organismo visando compensar esse desequilíbrio irá liberar potássio do meio intracelular para o meio extracelular, garantindo assim que funções motoras e nervosas consigam acontecer, como manutenção do potencial de membrana e transmissão correta do potencial de ação nos neurônios. Os animais hipocalêmicos podem desenvolver quadros fatais de arritmias cardíacas (MITCHELL, 2009).

O hiperparatireoidismo nutricional secundário (HNS) é uma das doenças de frequência elevada em répteis com desbalanço nutricional, sendo geralmente associado a dietas pobres em cálcio. Apesar das principais estruturas afetadas serem os ossos, o quadro de hipocalcemia pode alterar atividade muscular como um todo, logo, a função cardíaca também será afetada, já que o elemento participa como fator importante no processo de contração muscular (KIK e MITCHELL, 2005).

5.6.3 Doenças infecciosas

Doenças infecciosas têm sido associadas às alterações cardiovasculares em répteis sendo as causadas por agentes bacterianos as mais frequentes. Os principais agentes etiológicos encontrados nos exames de hemocultura são *Salmonella* a*rizona* e *Corynebactéria sp*., associados a processos de endocardite (JACOBSON *et al*., 1991). Quadros de granuloma

miocárdico causado por clamidiose também foram relatados em viperídeos (*Bitis arietans*) (JACOBSON *et al*., 1989) .

5.6.4 Doenças parasitárias

Os nematoides filarídeos são achados comuns em répteis de vida livre. Esses parasitas podem ser encontrados na pele, no espaço subcutâneo, na cavidade celomática e/ou no sistema cardiovascular desses animais. As fêmeas de filarídeos irão liberar um número elevado de larvas na corrente sanguínea e essas por sua vez, serão carreadas durante o repasto sanguíneo, para o interior de vetores hematófagos, espalhando assim os parasitas para outros animais (MITCHELL, 2009).

Apesar de nos exames físicos poder ser constatada a presença dos parasitos no subcutâneo ou em região ocular, os répteis parasitados por filarídeos geralmente não apresentam sintomatologia associada a infestação, portanto para fechar o diagnóstico da parasitose pode ser feito uma lâmina de esfregaço sanguíneo. O tratamento é feito através de remoção cirúrgica dos parasitas (MITCHELL, 2009).

Trematódeos são parasitas encontrados geralmente em necrópsias de répteis de ambiente aquático, como as tartarugas marinhas, por necessitarem de um hospedeiro gastrópode para conclusão de seu ciclo de vida, logo animais de cativeiro irão quebrar esse ciclo parasitário por não possuir nenhum gastrópode no ambiente (MITCHELL, 2009). As parasitoses causadas por trematódeos afetam sistema cardiovascular e podem levar o animal a manifestar clínica associada a processos de endocardites mural, arterites e/ou formações tromboembólicas, pois esses parasitas irão se alojar tanto no coração quanto nos vasos de grande calibre e seus ovos irão fixar-se em vasos periféricos (GORDON; KELLY; CRIBB, 1998; MITCHELL, 2009).

5.6.5 Insuficiência cardíaca congestiva

A insuficiência cardíaca congestiva não é uma patologia comumente vista na clínica de reptilianos, visto que esses animais quando cativos não tendem a viver toda a extensão de seu tempo de vida, muitas vezes por deficiência de manejo (MITCHELL, 2009). Entretanto, com os avanços das metodologias de criação em cativeiro e novos conhecimentos acerca das biologias das espécies, esses animais estão vivendo mais e consequentemente tornando-se pacientes cardiopatas (MITCHELL, 2009), sendo quadros de insuficiência cardíaca congestiva relatados em serpentes (JACOBSON *et al*., 1991) com dilatação atrial direita e espessamento nas paredes do ventrículo, substituição de miocárdio por tecido conjuntivo caracterizando

cardiomiopatia fibrosa (BARTEN, 1980), necrose da musculatura cardíaca (JACOBSON *et al*., 1980), aneurismas em região aorta (RUSH *et al*., 2001).

6. METODOLOGIA

No presente estudo foram utilizados dez jabutis-piranga (*Chelonoidis carbonaria*, Spix, 1824) machos, hígidos, provenientes do plantel do Parque Zoobotânico Arruda Câmara, na cidade de João Pessoa, Paraíba. O comprimento da carapaça, embora possa ser influenciado tanto positiva quanto negativamente a depender do manejo e deficiências nutricionais (PINHEIRO, 1991), foi utilizado como parâmetro de referência para caracterizar os animais a serem avaliados como espécimes adultos assim como o feito em estudos prévios (PRITCHARD, 1979; PINHEIRO, 1991; LEVINE e SCHAFER, 1992; MOSKOVITS, 1998), sendo, portanto, a medida de corte igual ou superior a 30,0cm.

Para realização da morfometria externa foram utilizadas fitas métricas de acordo com a literatura (MONTENEGRO, 2004) tomando como base as medidas de carapaça, desde a sutura entre os primeiros escudos marginais seguindo seu contorno e finalizando em escudos supracaudal. Para pesagem, foi utilizada balança digital do tipo gancho para animais de pequeno porte, capacidade de pesagem de até 50Kg e precisão de 10g.

Previamente à fixação dos eletrodos, cada animal foi higienizado visando a limpeza das áreas necessárias para a realização do estudo, diminuindo assim o grau de interferência na captação do sinal elétrico pelos eletrodos. A temperatura no ambiente foi controlada através de climatizador e mantida dentro da faixa elencada por (BENNETT, 1994; RUEDA-ALMONACID *et al*., 2007; CUBAS, 2020) que descreve o intervalo entre 28 e 36°C sendo o de melhor funcionamento metabólico dos répteis.

A contenção física nos animais foi realizada como o descrito por (FRYE, 1994), onde o jabuti é retirado do contato com o substrato e colocado em uma superfície plana, apoiado unicamente pelo plastrão, para que então seja feita a fixação dos eletrodos. Para os fins do presente estudo foi confeccionada uma base em madeira com o tampo revestido por material emborrachado, visando o conforto do animal assim como também a não interferência no sinal elétrico captado pelo eletrodo situado próximo ao tampo.

Figura 1- Jabuti posicionado para exame de eletrocardiografia

A limpeza dos membros foi realizada com algodão embebido com álcool etílico a 70%. O equipamento utilizado para a captação do traçado foi o eletrocardiógrafo digital InCardio Duo®, os eletrodos foram posicionados seguindo a derivação II, sendo fixados cranialmente aos membros nas pregas cutâneas axilares e inguinais (BRAGAGNOLI *et al*., 2020; HOLZ e HOLZ, 1995).

Após higienização e posicionamento do animal na base foi feita a fixação dos eletrodos com pinça do tipo "jacaré" na seguinte ordem: eletrodo simbolizado no equipamento pela cor vermelha e letra R em membro torácico direito; cor amarela e letra L em membro torácico esquerdo; cor verde e letra F em membro pélvico esquerdo; cor preta e letra N em membro pélvico direito (CARVALHO e SANTOS, 2006). Foram captados num intervalo de tempo 7 minutos traçados eletrocardiográficos e selecionados fragmentos de ondas para análise no software do equipamento.

Os traçados eletrocardiográficos do presente estudo foram analisados através do software do equipamento InCardioDuo® e os dados obtidos foram organizados em formato tabela, na qual estão descritas as frequências cardíacas máximas e mínimas (FC) em batimentos por minuto (bpm) bem como duração das ondas (Tabela 2), em milissegundos (*ms*), e suas respectivas amplitudes (Tabela 03), descritas em milivolts (*mV*). As aferições captam o intervalo de duração da onda P, o intervalo PR (início de P até início de QRS), segmento PR (final da onda P ao início de QRS), duração de QRS (início de Q até fim de S), intervalo QT

(início de Q até fim de T), o intervalo ST (fim de S até início de T), duração de T (início e fim de T) e as amplitudes das ondas P, Q, R, S e T (TILLEY *et al.*, 2016).

7. RESULTADOS E DISCUSSÃO

Os dados biométricos dos animais foram recolhidos e agrupados em forma de tabela (Tabela 1).

Tabela 1- Dados de biometria dos animais utilizados no presente estudo

Animal	Comprimento de carapaça (cm)	Peso (Kg)
J01	31	3
J02	33	3,5
J03	40	4,6
J04	38	4
J05	35	3,5
J06	37	3,6
J07	36	3,7
J08	39	4,4
J09	32	3
J10	33	3,4
Média	**35,40**	**3,67**
Desvio padrão	**3,10**	**0,53**

A frequência cardíaca mínima apresentou média de 24,10±3,87 bpm enquanto a máxima valor de 28,90±7,26 bpm (Tabela 01), apesar de fatores estressantes como manipulação dos animais poderem interferir nos valores basais da frequência cardíaca (CABANAC e BERNIERI, 2000; JESSOP *et al.*, 2003). As faixas de frequências observadas neste estudo corroboram com as constatadas para testudines na literatura (LANGE *et al.*, 1966; CARVALHO e SANTOS, 2006). A faixa de temperatura utilizada neste trabalho (entre 26 ºC e 38 ºC) baseou-se na considerada ideal para a espécie (BENNETT, 1994) caracterizando assim os valores de frequência em animais livres de estresse térmico ou qualquer fator interferente.

As médias das ondas eletrocardiográficas encontradas no presente trabalho possuíam medidas de tempo, em *ms*, sendo percebidas: P= 72,00 (±25,03); PR= 550,40(±101,51), QRS=

135,00(±19,03), QT= 1089,20(±143,29), ST= 799,40(±126,68), T= 154,80(±39,69) (Tabela 02). Já os valores médios aferidos de amplitude de ondas, em *mV*, foram: P= 0,02(±0,06), Q= 0(±0), R= 0,77(±0,27), S= -0,02(±0,04), T= -0,04(±0,17), ST= -0,02(±0,03) (Tabela 3). Os componentes encontrados nos eletrocardiogramas de *Chelonoidis carbonaria* corroboram com os dados observados em vertebrados amniotas, estando presentes a onda P, complexo QRS e onda T (WHITE, 1976; MURRAY, 2006).

Tabela 2 - Duração das ondas aferidas e frequências cardíacas

Animais	**Duração de P (*ms*)**	**Intervalo PR (*ms*)**	**Seg-mento PR (*ms*)**	**Duração de QRS (*ms*)**	**Intervalo QT (*ms*)**	**Seg-mento ST (*ms*)**	**Duração de T (*ms*)**	**FC Máx (bpm)**	**FC Min (bpm)**
J01	78	678	600	100	1040	822	118	31	25
J02	42	384	342	118	958	618	222	33	29
J03	126	744	618	138	940	660	142	23	21
J04	42	604	562	138	956	718	100	22	22
J05	60	502	442	120	978	694	164	46	31
J06	80	516	436	144	1320	998	178	21	19
J07	92	512	420	164	1282	934	184	25	21
J08	60	500	440	140	1080	840	100	30	22
J09	78	542	464	130	1100	790	180	29	27
J10	62	522	460	158	1238	920	160	29	24
Média	72,00	550,40	478,40	135,00	1089,20	799,40	154,80	28,90	24,10
Desvio padrão	±25,03	±101,51	±87,19	±19,03	±143,29	±126,68	±39,69	±7,26	±3,87

Tabela 3 - Amplitudes das ondas aferidas no experimento

Animais	**Amplitude de P (*mV*)**	**Amplitude de Q (*mV*)**	**Amplitude de R (*mV*)**	**Amplitude de S (*mV*)**	**Amplitude de T (*mV*)**	**Amplitude ST (*mV*)**
J01	0,05	0	0,44	0,03	0,1	0,05
J02	0,05	0	0,94	-0,08	-0,21	-0,07
J03	0,07	0	0,56	-0,04	0,11	-0,01
J04	-0,05	0	1,25	0,02	-0,07	-0,03
J05	-0,06	0	0,49	0,01	-0,09	-0,01
J06	0,06	0	0,86	-0,02	0,04	-0,03
J07	0,08	0	0,74	-0,04	-0,39	-0,04
J08	-0,06	0	0,7	-0,06	-0,07	-0,06
J09	-0,04	0	0,58	0	0,07	-0,02
J10	0,07	0	1,12	0,01	0,13	-0,02
Média	0,02	0,00	0,77	-0,02	-0,04	-0,02
Desvio padrão	±0,06	±0,00	±0,27	±0,04	±0,17	±0,03

Estudos prévios comprovam que é possível aferir o comportamento elétrico de testudines através da visualização das ondas citadas por meio de eletrodos do tipo “pinça de jacaré” (HUTTON *et al*., 1960; HOLZ e HOLZ, 1995; CARVALHO e SANTOS, 2006) posicionadas em região de articulação de membros torácicos e pélvicos, mais especificamente em região umeroradioulnar e femorotibiopatelar (BRAGAGNOLI *et al*., 2020). Para este estudo foram usadas as regiões mais craniais dos membros em questão, em região de pregas axilares e inguinais (próximas as articulações de úmero escapular e coxofemoral), visto que na formação das ondas, os membros assumem o papel de condutores do tipo linear, não interferindo na amplitude das mesmas, independentemente do local onde os eletrodos são fixados nestes (SANTILLI *et al.*, 2020).

Ruídos podem ser observados durante exames de eletrocardiografia devido a fatores como interferência elétrica, atividade muscular ou composição do tegumento do animal (EDWARDS, 1993; NEUMAN, 1998; HUIGEN *et al*., 2002). Espécimes de *Chelonoidis carbonaria* possuem um tegumento extremamente queratinizado devido a evolução e necessidade de retenção hídrica desses indivíduos (PRITCHARD, 1979; ZUG, 1993; MURRAY, 2006; CUBAS, 2020), sendo justificado assim a presença dos ruídos e dificuldade em aferir dados eletrocardiográficos para a espécie. Durante a captura dos traçados, algumas limitações foram observadas, assim como alguns autores destacaram a movimentação dos animais como um fator interferente nos traçados (EDWARDS, 1993; HUIGEN *et al*., 2002; MONTENEGRO, 2004; SANTILLI *et al.*, 2020). Todavia, o presente experimento mesmo com as dificuldades supracitadas mostrou-se eficaz na captura e análise de traçados eletrocardiográficos para a espécie utilizando o acesso através das pregas cutâneas axilares e inguinais, visto que foram obtidos traçados eletrocardiográficos fidedignos com outros espécimes de testudines (KAPLAN e SCHWARTZ, 1963; HOLZ e HOLZ, 1995; CARVALHO e SANTOS, 2006; MONTENEGRO, 2004).

O ritmo cardíaco predominante nos jabutis deste estudo foi o ritmo sinusal, sendo este definido como o padrão normal de ritmo cardíaco, ou seja, para cada complexo QRS existe um onda P que o precede (TILLEY *et al.*, 2016; SANTILLI *et al.*, 2020), concordando com os resultados obtidos em estudos prévios envolvendo eletrocardiografia em testudines (HOLZ e HOLZ, 1995), entretanto, para a obtenção dos dados eletrocardiográficos no estudo supracitados, foi utilizada a contenção química nos animais, procedimento não realizado neste experimento, assim como o também visto em estudos prévios (CARVALHO e SANTOS, 2006) (MONTENEGRO, 2004), logo existe sim a possibilidade de aferição e determinação de valores de ondas em testudines sem associar a contenção química como mediador do experimento.

Os resultados obtidos no traçado do ECG são classificados como onda P, complexo QRS e onda T (LARSSON, 2004; TILLEY *et al*., 2016; SANTILLI *et al*., 2020). A formação da onda P ocorre através do estímulo elétrico de despolarização no nó sinusal (átrio direito) e que a seguir irá percorrer o átrio esquerdo (LARSSON, 2004; SANTILLI *et al*., 2020). Apesar de não existir na literatura um padrão de traçado eletrocardiográfico estabelecido para a espécie *Chelonoidis carbonaria* devido ao uso de diferentes abordagens experimentais para a aquisição das ondas somadas às diferentes condições corporais dos animais (MONTENEGRO, 2004), no presente experimento foram encontradas variações nas ondas P dos animais, sendo elas positivas monofásica (J01, J02, J03, J06, J10), negativa monofásica (J04), bifásica (J05, J07, J08, J09) (Figura 2).

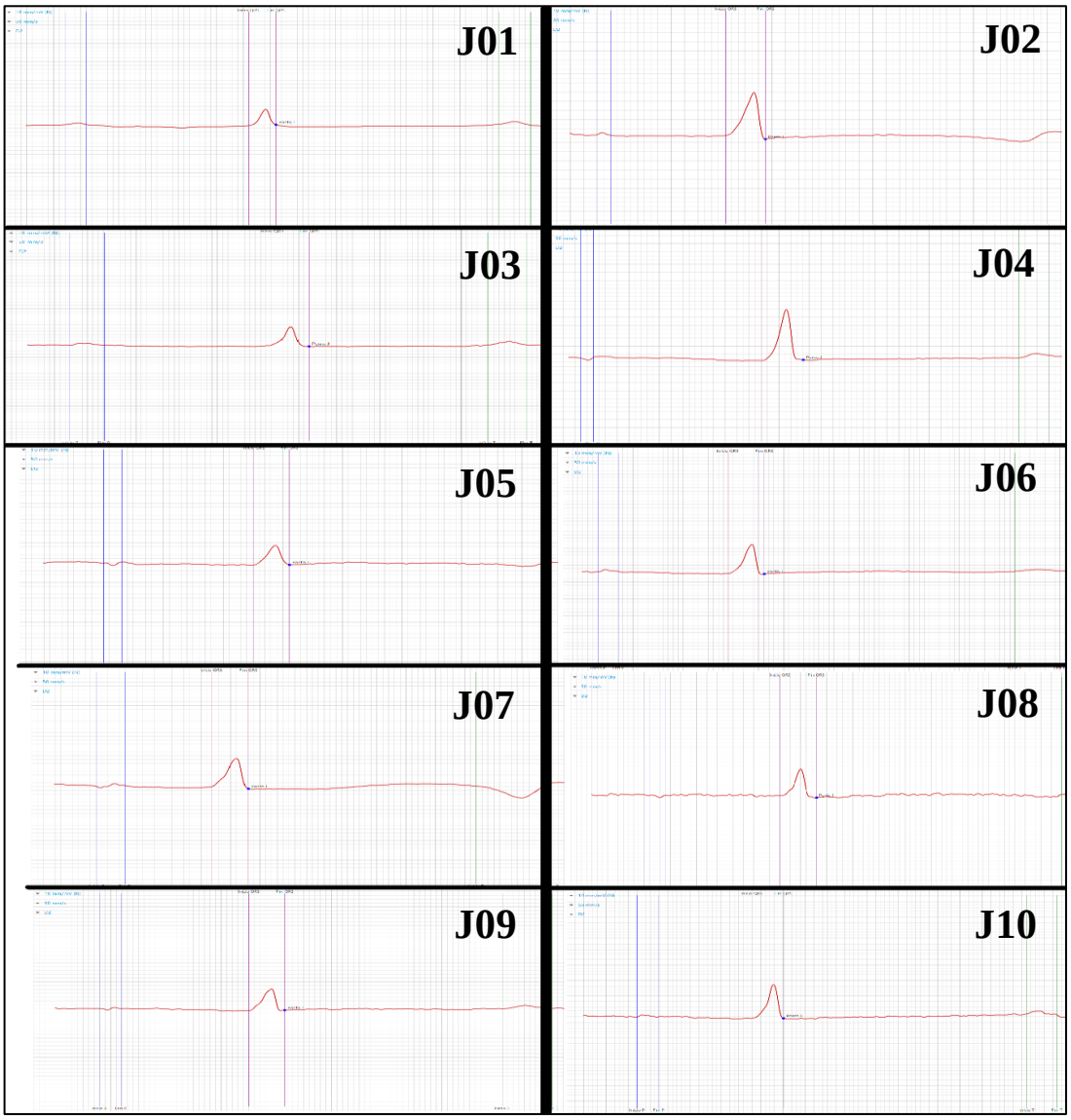

Figura 2- Traçado eletrocardiográfico dos jabutis (Detalhes ver Apêndice I)

Os répteis são animais pecilotérmicos, ou seja, sua temperatura corporal varia de acordo com a temperatura ambiente (BENNETT e DAWSON, 1976; BARTHOLOMEW, 1982; GREGORY, 1982; SEYMOUR, 1982; CUBAS, 2020) e essas variações de temperatura podem gerar alterações eletrocardiográficas, como alterações em onda P (AKERS e DAMM, 1963; McDONALD e HEATH, 1971; JACOB e McDONALD, 1975). Estudos prévios mostram atividade monofásica positiva de onda P (HOLZ e HOLZ, 1995; MONTENEGRO, 2004), todavia são reportadas atividades de ondas bifásicas em répteis (JACOB e McDONALD, 1975), mais especificamente em testudines (AKERS e DAMM, 1963) assim como ondas P negativas presentes em répteis (JOHANSEN, 1959; McDONALD e HEATH, 1971).

O complexo de onda QRS representa a despolarização ventricular podendo ser subdivida em deflexão negativa (Q), primeira positiva (R) e negativa (S) (LARSSON, 2004; TILLEY *et al.*, 2016; SANTILLI *et al.*, 2020). No presente estudo foram observadas apenas ondas R e S representando a despolarização ventricular, corroborando com o visto em estudos anteriores com representantes dos testudines (KAPLAN e SCHWARTZ, 1963; MONTENEGRO, 2004; CARVALHO e SANTOS, 2006). São relatadas alterações em onda R, como sua inversão (KAPLAN e SCHWARTZ, 1963), podendo ser atribuído a este fato a manipulação dos animais, ou seja, a presença de um fator estressor (MONTENEGRO, 2004). Todavia, mesmo com a manipulação realizada neste estudo, todas as ondas R foram positivas.

A onda T irá mostrar a atividade elétrica durante o processo de repolarização ventricular podendo ela se comportar de forma positiva, negativa ou até mesmo bifásica (KAPLAN e SCHWARTZ, 1963; TILLEY *et al.*, 2016; SANTILLI *et al*., 2020). Para a espécie *Chelonoidis carbonaria* foram relatadas ondas T monofásicas positivas (MONTENEGRO, 2004), contudo no presente experimento foram encontradas variações nas ondas T dos animais, sendo elas positivas monofásica (J01, J03, J04, J06, J09, J10), negativa monofásica (J02, J05, J07, J08) (Figura 3). Alterações de ondas T são relatadas em estudos anteriores, descrevendo-as como bifásicas (AKERS e DAMM, 1963) ou em deflexão negativa (McDONALD e HEATH, 1971). Foge do controle deste experimento o estado de jejum ou não dos animais utilizados, visto que eles eram trazidos do Parque Zoobotânico para a realização dos exames eletrocardiográficos, portanto as alterações vistas em onda T podem ser justificados assim como o visto em estudos publicados em que as alterações vistas em testudines podem ocorrer devido a presença de fatores como jejum ou aferições feitas em período pós-prandial (JACOB e McDONALD, 1975).

Foi realizado Teste de *Shapiro-Wilk* com as amostras obtidas no presente estudo, visando avaliar se esses dados se encontravam em distribuição normal e em seguida, após

confirmação, foi realizado teste de Correlação Paramétrica de *Pearson*. Todavia, não foi observada nenhuma correlação estatisticamente significativa entre as variáveis peso e comprimento de carapaça com os resultados de ondas eletrocardiográficas, retornando então que não há interferência na atividade elétrica do coração de *Chelonoidis carbonaria* causada pelo escore corporal.

8. CONSIDERAÇÕES FINAIS

Através da metodologia e dos resultados obtidos pelo presente estudo acerca da atividade elétrica do coração de jabutis-piranga pode-se concluir que fatores como a conformação anatômica e movimentos de retração membros, tegumento fortemente queratinizado, atividade responsiva positiva a estímulos ambientais dificultam a aquisição do traçado eletrocardiográfico.

Fatores estressantes como transporte, manipulação do animal durante os preparativos prévios à realização do exame, posicionamento em base de contenção e fixação de eletrodos não só alteram a frequência cardíaca do animal como a forma de onda captada pelo equipamento, gerando assim artefatos, dificultando a correta captura do traçado de onda e análise dos dados de eletrocardiografia. No entanto, através da observação do comportamento demonstrado pelo animal e com paciência por parte do operador, a coleta desses dados torna-se possível de ser realizada, sendo dispensada inclusive a contenção química do animal, ação essa que pode alterar o traçado captado durante a realização do exame.

Indivíduos, hígidos, não anestesiados, da espécie possuem padrão eletrocardiográfico composto por ritmo sinusal com a presença de onda P, complexo QRS formado apenas por ondas R e S e por fim onda T.

Não foi possível observar através dos dados extraídos pelo presente estudo, correlação entre tamanho de carapaça e peso dos animais sobre o traçado eletrocardiográfico de em *Chelonoidis carbonaria*.

9. ASPECTOS ÉTICOS

Visando seguir a correta normativa da instituição no âmbito de pesquisa mais especificamente a pesquisa com animais, o experimento descrito neste trabalho foi submetido à Comissão de Ética na Utilização de Animais – CEUA FACENE/FAMENE, assim como ao Sistema de Autorização e Informação em Biodiversidade, SISBIO, tendo como objetivo ser regulado e fiscalizado com base na legislação vigente para todos os procedimentos que envolvam animais.

10. REFERÊNCIAS

AKERS, T. K., & DAMM, M. G. (1963). **The Effect of Temperature on the Electrocardiograms of Two Species of Turtles.** Copeia, 1963(4), 629.

ALLEN, M. E.; OFTEDAL, O. T. **Biology, Husbandry and Medicine of the Green Iguana**. Malabar, FL: Krieger Publishing Company, 2003.

AVANTE, M. L.; PÁFARO, V.; FELICIANO, M. A. R.; CANOLA, J. C. Introdução a radiologia. Em: **Diagnóstico por Imagem em cães e gatos.** São Paulo: MedVet, 2015. p. 3–21.

BARBOSA, A. R. *et al*. Abordagem etnoherpetológica de São José da Mata – Paraíba – Brasil. **Revista de Biologia e Ciências da Terra**, v. 7, n. 2, p. 117–123, 2007.

BARRETTO, F.L.; FERREIRA, F.S.; CORREA, E. S. *et al*. Monitorización eletrocardiográfica continua (Holter) de perros saludables sometidos a diferentes actividades físicas: resultados perliminares. **Selecciones Vet**, v. 18, p. 14–20, 2010.

BARRETTO, F.L.; FERREIRA, F.S.; CORREA, E. S. *et al*. Eletrocardiografia contínua (Holter) em cães - Revisão de Literatura. **MEDVEP**, v. 9, p. 558–565, 2011.

BARTEN, S. L. Cardiomyopathy in a king snake (Lampropeltis calligaster rhomboma-culata). **Veterinary Medicine of Small Animals Clinics**, v. 75, p. 125–129, 1980.

BENNETT, A. F., & DAWSON, W. R. Metabolism. Em: **Biology of the reptilia**. London: Academic Press, 1976. p. 127–211.

BENNETT, R. A. A review of anesthesia and chemical restrain in reptiles. **Journal of Zoo and Wildlife Medicine**, v. 22, n. 03, p. 282–303, 1994.

BONAGURA, J. D.; FUENTES, V. L. Echocardiography. Em: **Small animal diagnostic ultrasound.** 3. ed. Missouri: Elsevier Saunders, 2015. p. 217–331.

BOON, J. A. **Ecocardiografia bidimensional e em modo-M para o clínico de pequenos animais.** São Paulo: Roca, 2005.

BOON, J. A. **Veterinary echocardiography**. 2. ed. Chichester: Willey Blackwell, 2011.

BORTOLINI, Z.; LEHMKUHL, R. C.; OZEKI, L. M.; TRANQUILIM, M. V. ;; SESOKO, N. F.; TEIXEIRA, C. R.; VULCANO, L. C. Association of 3D and conventional radiography for the description of the apendicular skeleton of Chelonoidis carbonaria (Spix, 1824). **Journal of Veterirany Medicine,** v. 41, n. 6, p. 445–452, 2012.

BORTOLINI, Z.; MATAYOSHI, P. M.; SANTOS, R. V.; DOICHE, D. P.; MACHADO, V.; M. V.; TEIXEIRA, C. R.; VULCANO, L. C. Casuística dos exames de diagnóstico por imagem na medicina de animais selvagens-2009 a 2010. **Arquivo Brasileiro de Medicina Veterinária e Zootecnia**, v. 65, p. 1247–1252, 2013.

BOYER, T.H.; BOYER, D. M. Turtles, tortoises and terrapins. Em: **Reptile Medicine and Surgery**. 2 ed ed. Missouri: Saunders Elsevier, 2006. p. 78–87.

BRAGAGNOLI, A. L. *et al*. Effects of propofol administered by intracelomatic route in Geoffroy's toadhead turtle (Phrynops geoffroanus) Schweigger, 1812. **Arquivo Brasileiro de Medicina Veterinaria e Zootecnia**, v. 72, n. 2, p. 405–410, 2020.

CABANAC, M.; BERNIERI, C. Behavioural rise in body temperature and tachycardia by handling of a turtle (Clemmys insculpta). **Behaviour**, v. 49, n. 1, p. 61–68, 2000.

CARVALHO, C. F.; CERRI, G. G.; CHAMMAS, M. C. Parâmetros Doppler velocimétricos das artérias renais e da aorta abdominal em gatos da raça persa. **Ciência Rural**, v. 39, n. 4, p. 1105–1110, 2009.

CARVALHO, S. F. M.; SANTOS, A. L. Q. VALORES DAS ONDAS DO ELETROCARDIOGRAMA DE TARTARUGAS-DA- AMAZÔNIA (Podocnemis expansa Schweigger , 1812) (TESTUDINES). **ARS Veterinária**, v. 22, p. 117–121, 2006.

CAVALCANTI, E.; SANTOS, T.; PASSINI, Y.; SÁ, M.; BANDARRA, P. ; C.; G.; FRANÇA, R. Casuistry of radiographic examinations of wild animals in the southern region of the state of Rio Grande do Sul, Brazil, from 2017 to 2020. **Arquivo Brasileiro de Medicina Veterinária e Zootecnia**, v. 73, p. 1431–1435, 2021.

CLAUDE A.K., R. D. H. & R. E. A. Electrocardiography-guided and retrospective analysis of central venous catheter placement in the dog. **Vet Anaesth Analg**, v. 37, n. 2, p. 97–105, 2010.

CUBAS, Z. S.; SILVA, J. C. R.; CATÃO-DIAS, J. L. **Tratado de animais selvagens: Medicina Veterinária volume 1 e 2**. 2ed. ed. [s.l.] Editora Roca, 2020. v. 2

DIETHELM, G.; MADER, D. R.; GROSENBAUGH, D. A. *et al*. **Evaluating pulse oximetry in the green iguana (Iguana iguana)**. [s.l: s.n.].

EKREM ÇÇ, M. Ş. Comparison of in-hospital and 24-Hour ambulatory electrocardiography in dogs with heart disease. **Anim Heal Prod Hyg**, v. 4, n. 2, p. 402–407, 2015.

ERNST, C. H.; ALTENBURG, R. G. M.; BARBOUR, R. W. **Turtles of the World**. Amsterdan: Springer Berlin, Heidelberg, 2000.

FARRELL A. P., GAMPERL A. K., F. E. T. B. Comparative aspects of heart morphology. **Biology of Reptilia**, v. 19, p. 375–424, 1998.

FLOSI, F. M. *et al*. Manejo e enfermidades de quelônios brasileiros no cativeiro doméstico. **Revista de Educação Continuada em Medicina Veterinária e Zootecnia do CRMV-SP**, v. 4, n. 2, p. 65–72, 2001.

FOWLER, M.; MILLER, R. E. **Zoo and Wild Animal Medicine**. 2ed. ed. [s.l.] Saunders, 2008.

FRYE, F. L. **Reptile Clinician's Handbook: A Compact Clinical and Surgical Reference**. Florida: Krieger Publishing Company, 1994.

G., M. C. J. ; B. **Manual de Cardiologia Veterinária**. Buenos Aires: HOLLIDAYSCOOT S.A, 2008.

GORDON, A.; KELLY, W. R.; CRIBB, T. H. Lesions caused by cardiovascular flukes (Digenea: Spirorchidae) in stranded green turtles (Chelonia mydas). **Veterinary Pathology**, v. 35, p. 21–30, 1998.

GRASSÉ, P. P. **Traité de zoologie: anatomie, systématique, biologie: reptiles: caracteres généraux et anatomie**. Paris: Masson et Cie Éditeurs, 1970.

GRUPI, C.J.; BRITO, F.S.; UCHIDA, A. H. Eletrocardiograma de Longa Duração: o Sistema Holter – Parte III. **Reblampa**, v. 13, p. 71–76, 2000.

HICKS, J. W. Cardiac shunting in reptiles: Mechanisms, regulation, and physiological functions. **Biology of Reptilia**, v. 19, p. 425–483, 1998.

HOFLING, E. ET AL. **Chordata: manual para um curso prático**. São Paulo: Edusp, 1995.

HOLZ, R. M.; HOLZ, P. Electrocardiography in anaesthetised red-eared sliders (Trachemys scripta elegans). **Research in Veterinary Science**, v. 58, n. 1, p. 67–69, 1995.

HUTTON, K. E.; BOYER, D. R.; WILLIAMS, J. C.; CAMPBELL, P. M. Effects of temperature and body size upon heart rate and oxygen consumption in turtles. J. Cell. Comp. Physiology, v.55, p. 87-93, 1960

IKEE, R.; KOBAYASHI, S.; HEMMI, N.; IMAKIIRE, T.; KIKUCHI, Y.; MORIYA, H.; SUZUKI, S.; MIURA, S. Correlation between the resistive index by Doppler ultrasound and kidney function and histology. **Am. J. Kidney Dis.**, v. 46, n. 4, p. 603–609, 2005.

JACOB, J. S., & MCDONALD, H. S. (1975). Temperature preferences and electrocardiography of Elaphe obsoleta (serpentes). Comparative Biochemistry and Physiology Part A: Physiology, 52(4), 591–594.

JACOBSON, E. R.; DONNELLY, T. M.; WALBERG, J. Heart failure associated with unusual hepatic inclusions in a Deckert's rat snake. **Journal of Wild Life Disease**, v. 15, p. 75–81, 1980.

JACOBSON, E. R.; GASKIN, J. M.; MANSELL, J. Chlamydial infection in puff adders (Bitis arietans). **Journal of Zoo and Wildlife Medicine**, v. 20, p. 364–369, 1989.

JACOBSON, E. R.; HOMER, B.; ADAMS, W. Endocarditis and congestive heart failure in a Burmese python (Python molurus bivittatus). **Journal of Zoo and Wildlife Medicine**, v. 22, p. 245–248, 1991.

JENSEN, B. *et al*. The heart of the South American rattlesnake, Crotalus durissus. **Journal of Morphology**, v. 271, n. 9, p. 1066–1077, 2010.

JESSOP, T. S.; KNAPP, R.; WHITTIER, J. M.; LIMPUS, C. J. Dynamic endocrine responses to Stress: evidence for energetic constrains and status dependence in breeding male green turtles. **General and Comparative Endocrinology**, v.126, p. 59-67, 2002.

JOHANSEN, K. (1959). The Influence of Temperature on the Electrocardiograms of Some Northern Reptiles. Acta Physiologica Scandinavica, 46(4), 346–357.

KAPLAN, H. M.; SCHWARTZ, C. Eletrocardiography in Turtles. Life Sciences, n.09, p.637-645. 1963

KIK, M. J. L.; MITCHELL, M. A. Reptile cardiology: a review of anatomy and physiology, diagnostic approaches, and clinical disease. **Se Avian Exotic Pet Med**, v. 14, n. 1, p. 52–60, 2005.

KING, G. M. & CUSTANCE, D. R. **Colour atlas of vertebrate anatomy**. Oxford: Blackwell Scientific, 1982.

KITTLESON, M.D.; KIENLE, R. D. **Small animal cardiovascular medicine**. Baltimore: MOSBY, 1998.

LANGE, G., LU, H. H., TSUMURAYA, Y., BROOKS, M. C. C. Pacemaker actions in the turtle heart. American Journal of Physiology, v.210, n.6, p.1375-1382, 1966.

LARSSON, M. H. M. A. **Manual de eletrocardiografia de pequenos animais.** São Paulo: FMVZ-USP, 2004.

LAWTON, M. P. C.; COOPER, J. E. Introduction. Em: **Manual of reptile**. Poole, Dorset: J. Looker Printers, 1992. p. 7–13.

LEOMIL NETO, M.; LARSSON, M.H.M.A.; PEREIRA, L. *et al*. Padronização da monitorização eletrocardiográfica por 24 horas em cães. **Arquivo Brasileiro de Medicina Veterinária e Zootecnia**, v. 54, p. 133–138, 2002.

LEVINE, D.; SCHAFER, D. Red-Footed Tortoise, Geochelone carbonaria. **Tortuga Gazzette**, v. 28, n. 01, p. 1–3, 1992.

MARCUS, L. C. **Veterinary biology and medicine of captive amphibiams and reptiles**. Philadelphia: Lea and Febiger, 1981.

MASSARI, C. H. D. A. L.; PINTO, A. C. B. D. C. F.; CARVALHO, Y. K. D.; SILVA, A. F.; MIGLINO, M.; A. Why to Study Opossums? **International Journal of Morphology**, v. 37, n. 3, p. 1130–1131, 2019.

MATIAS, C. A. R., M. A. P. ROMÃO, R. T. AND S. F. B. Aspectos fisiopatológicos da retenção de ovos em Jabuti - piranga (Geochelone carbonaria Spix, 1824). **Ciência Rural**, v. 36, n. 1, p. 1494–1500, 2006.

MCARTHUR, S.; WILKINSON, R.; MEYER, J. **Nutrition**. Iowa - EUA: Blackwell Publishing, 2004.

MCDONALD, H. S., & HEATH, J. E. (1971). Electrocardiographic observations on the tuatara, Sphenodon punctatus. Comparative Biochemistry and Physiology Part A: Physiology, 40(4), 881–892. doi:10.1016/0300-9629(71)90277-5

MELO, M. B.; VEADO, J. C. C.; SILVA, E. F.; MOREIRA, S. M.; PASSOS, L. M. F. Dopplerfluxometria das artérias renais: valores normais das velocidades sistólica e diastólica e do índice resistivo nas artérias renais principais. **Arquivo Brasileiro de Medicina Veterinária e Zootecnia**, v. 58, n. 4, p. 691–693, 2006.

MESSONIER, S. **Common reptile disease and treatment**. Ames, IA: Blackwell Science, 1996.

MITCHELL, M. A. Reptile Cardiology. **Veterinary Clinics of North America - Exotic Animal Practice**, v. 12, n. 1, p. 65–79, 2009.

MOHAWK JA, GREEN CB, T. J. Central and peripheral circadian clocks in mammals. **Annu Rev Neurosci**, v. 35, p. 445–462, 2012.

MONTENEGRO, P. F. G. **Efeitos do estresse e do cloridrato de quetamina sobre o padrão eletrocardiográfico, frequência cardíaca e comportamento de Jabutis-piranga (Geochelone carbonaria SPIX, 1824)**. [s.l.] Universidade Federal de Pernambuco, 2004.

MOSKOVITS, D. K. Sexual Dimorphism and Population Estimates of the Two Amazonian Tortoises (Geochelone carbonaria and Geochelone denticulata) in Northwestern Brazil. **Herpetologica**, v. 44, n. 02, p. 209–217, 1998.

MURRAY, M. J. **Reptile Medicine and Surgery**. Philadelphia: W.B Sauders Company, 2006.

NOGUEIRA, R.B.; MUZZI, R.A.L.; HERRERA, D. S. *et al*. Avaliação do ritmo cardíaco em cães da raça Boxer saudáveis pela eletrocardiografia contínua (Holter). **Arquivo Brasileiro de Medicina Veterinária e Zootecnia**, v. 58, p. 133–136, 2006.

OLIVEIRA, M.; MACHADO, S. B.; MENDES, F. F. Análise do eletrocardiograma pelo anestesiologista. Revista Brasileira de Anestesiologia. **Revista Brasileira de Anestesiologia**, v. 52, n. 5, p. 601–605, 2002.

OLIVEIRA, M.S.; MUZZI, R.A.L.; ARAÚJO, R. B. *et al*. Heart rate variability parameters of myxomatous mitral valve disease in dogs with and without heart failure obtained using 24-hour Holter electrocardiography. **Vet. Rec.**, v. 170, p. 622–625, 2012.

PENNINCK, D. G.; STEWART, S. J.; MURPHY, J. P.; PION, P. Ultrasonography of the California Desert tortoise (Xerobatis agassizi): anatomy and application. **Veterinary Radiology**, v. 32, n. 2, p. 112–116, 1991.

PETRIE, J. P. Practical application of Holter monitoring in dogs and cats. **Clin. Tech. Small. Anim. Pract.**, v. 20, p. 173–181, 2005.

PINHEIRO, S. R. **Manual: Manutenção de Répteis em Cativeiro**. Sorocaba: Sociedade de Zoológicos do Brasil - Departamento de Répteis, 1991.

POSER, H.; RUSSELLO, G.; ZANELLA, A.; BELLINI, L.; GELLI, D. TwoDimensional and Doppler echocardiographic findings in healthy non-sedated red-eared slider terrapins (Trachemys scripta elegans). **Vet. Res. Commun**, v. 35, p. 511–520, 2011.

POUGH, F. H., ANDREW, R. M. CADLE, J. E. *et al*. **Herpetology**. Englewood Cliffs: N.J: Prentice Hall, 1998.

POUGH, F. H; HEISER, J. B; MCFARLAND, W. N. **A vida dos Vertebrados**. São Paulo: Atheneu, 1993.

POUGH, F. H., JANIS, C. M., & HEISER, J. B. **Vertebrate life**. 6. ed. Englewood Cliffs: N.J: Prentice Hall, 2002.

PRITCHARD, P. **Encyclopedia of turtles**. [s.l.] TFH Publications, Inc., Ltd, 1979.

ROMER, A. S. **The vertebrate body**. Philadelphia: W.B Sauders Company, 1962.

RUEDA-ALMONACID, J.V.; CARR, J.L.; MITTERMEIER, R.A. *et al*. Las tortugas y los cocodrilianos de los países andinos del trópico. Colombia: Conservación Internacional, 2007. 538p

RUSH, E. M.; DONNELLY, T. M.; WALBERG, J. What's your diagnosis? Cardiopulmonary arrest in a Burmese python. **Lab Anim**, v. 30, p. 24–27, 2001.

SANTILLI, R.; MOÏSE, N. S.; PARIAUT, R.; PEREGO, M. **Eletrocardiografia de cães e gatos: diagnóstico de arritmias.** 2. ed. São Paulo: MedVet, 2020.

SANTOS, E. **Zoologia brasílica**. Belo Horizonte: Vila Rica: [s.n.].

SECOR, S. M., & DIAMOND, J. Adaptive responses to feeding Burmese Pythons: Pay before pumping. **Journal of Experimental Biology**, v. 198, p. 1313–1325, 1995.

SECOR, S. M., & NAGY, K. A. Energetic correlates of foraging mode of snakes Crotalus cerastes and Masticophis flagellum. **Ecology**, v. 75, p. 1600–1614, 1994.

SOARES, J. C. D. A. C. R. **Princípios básicos de física em radiodiagnóstico.** 2. ed. São Paulo: Colégio Brasileiro de Radiologia, 2008.

THRALL, D. E. **Textbook of veterinary diagnostic radiology.** 6. ed. St. Louis, Missouri: Elsevier, 2014.

THRALL, D. E.; WIDMER, W. R. Radioproteção e física da radiologia diagnóstica. Em: **Textbook of veterinary diagnostic radiology.** 6. ed. St. Louis, Missouri: Elsevier, 2014. p. 2–21.

TILLEY, L. P.; SMITH, F. W. K. JR.; OYAMA, M. A.; SLEEPER, M. M. Manual of Canine and FEline CArdiology. 5nd ed. St. Louis, Missouri: Elsevier, 2016.

VINKE, S.; VETTER, H.; VINKE, T.; VETTER, S. **Chelonian library**. Frankfurt: Chimaira, 2008.

VOGT, R. C.; FAGUNDES, C. K.; BATAUS, Y. S. L.; BALESTRA, R. A. M. *et al*. **Avaliação do risco de extinção de Chelonoidis carbonaria (Spix, 1824) no Brasil. Processo de avaliação do risco de extinção da fauna brasileira**. Brasília: ICMBio, 2015.

WAGNER, R. A. Clinical challenge. Case 1. **Journal of Zoo and Wild Animal Medicine**, v. 20, n. 1, p. 238–239, 1989.

WESS G, SCHULZE A, GERAGHTY N, H. K. Ability of a 5-minute electrocardiography (ECG) for predicting arrhythmias in doberman pinschers with cardiomyopathy in comparison with a 24-hour ambulatory ECG. **J Vet Intern Med**, v. 24, n. 2, p. 367–371, 2010.

WHITE, F. N. Circulation. Em: **Biology of the reptilia**. London: Academic Press, 1976. p. 275–328.

WILKINSON, R. Diagnostic Imaging techniques. Em: **Medicine and surgery of tortoises and turtles**. Oxford: Blackwell Publishing, 2004. p. 187–195.

ZUG, G. R. **Herpetology - An Introductory Biology of Amphibians and Reptiles**. California: Academic Press, 1993.

11. APÊNDICE I – TRAÇADOS ELETROCARDIOGRÁFICOS

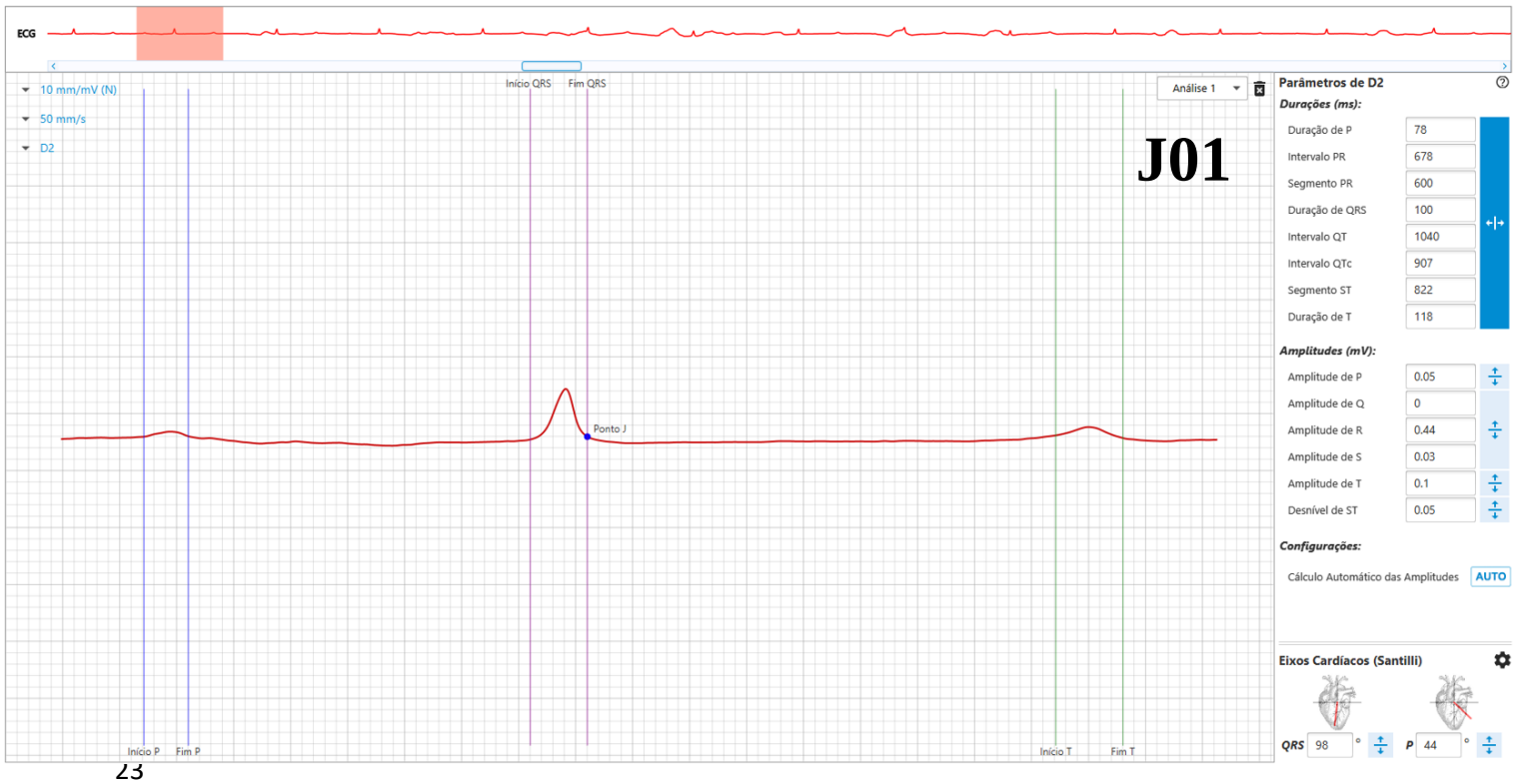

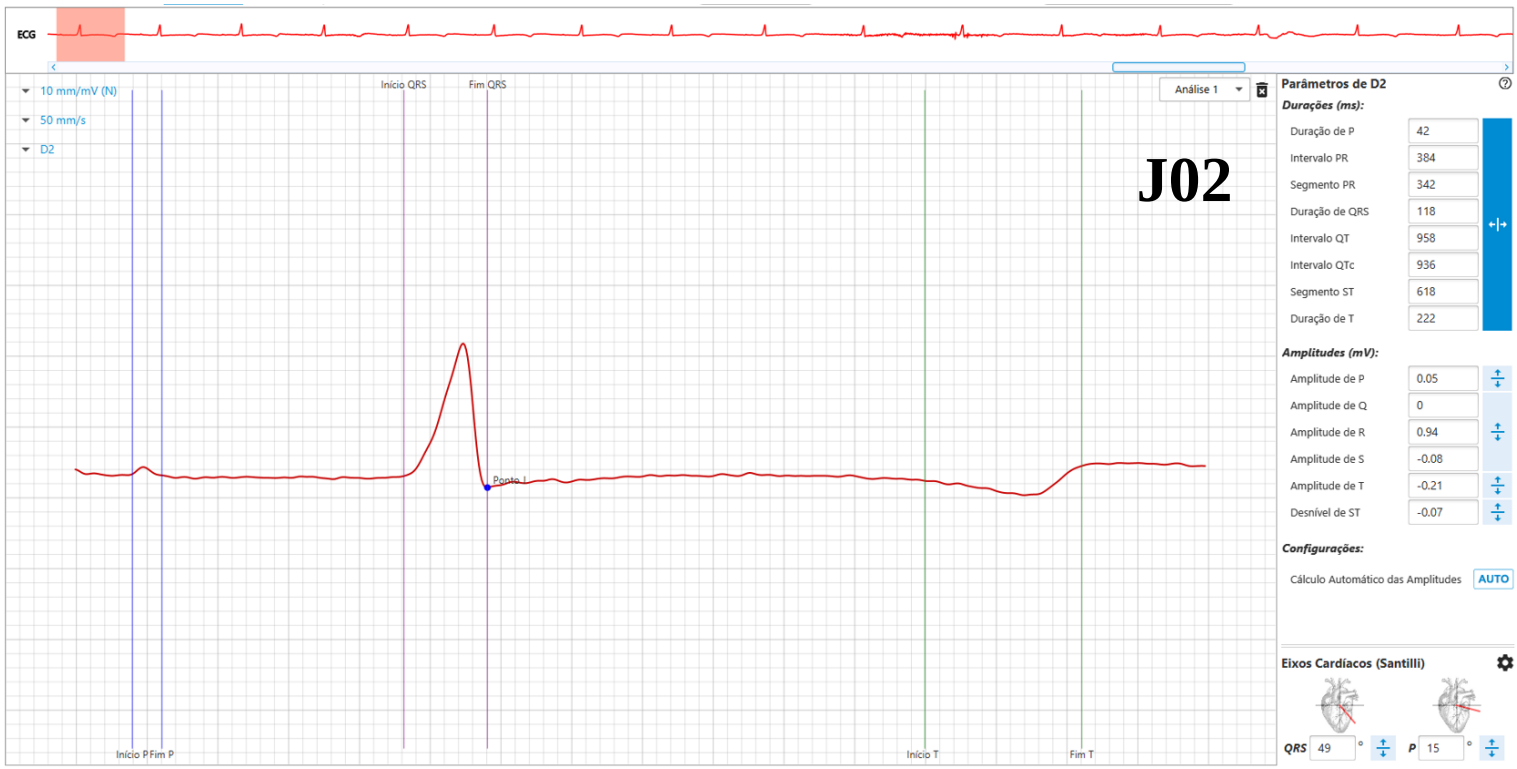

1

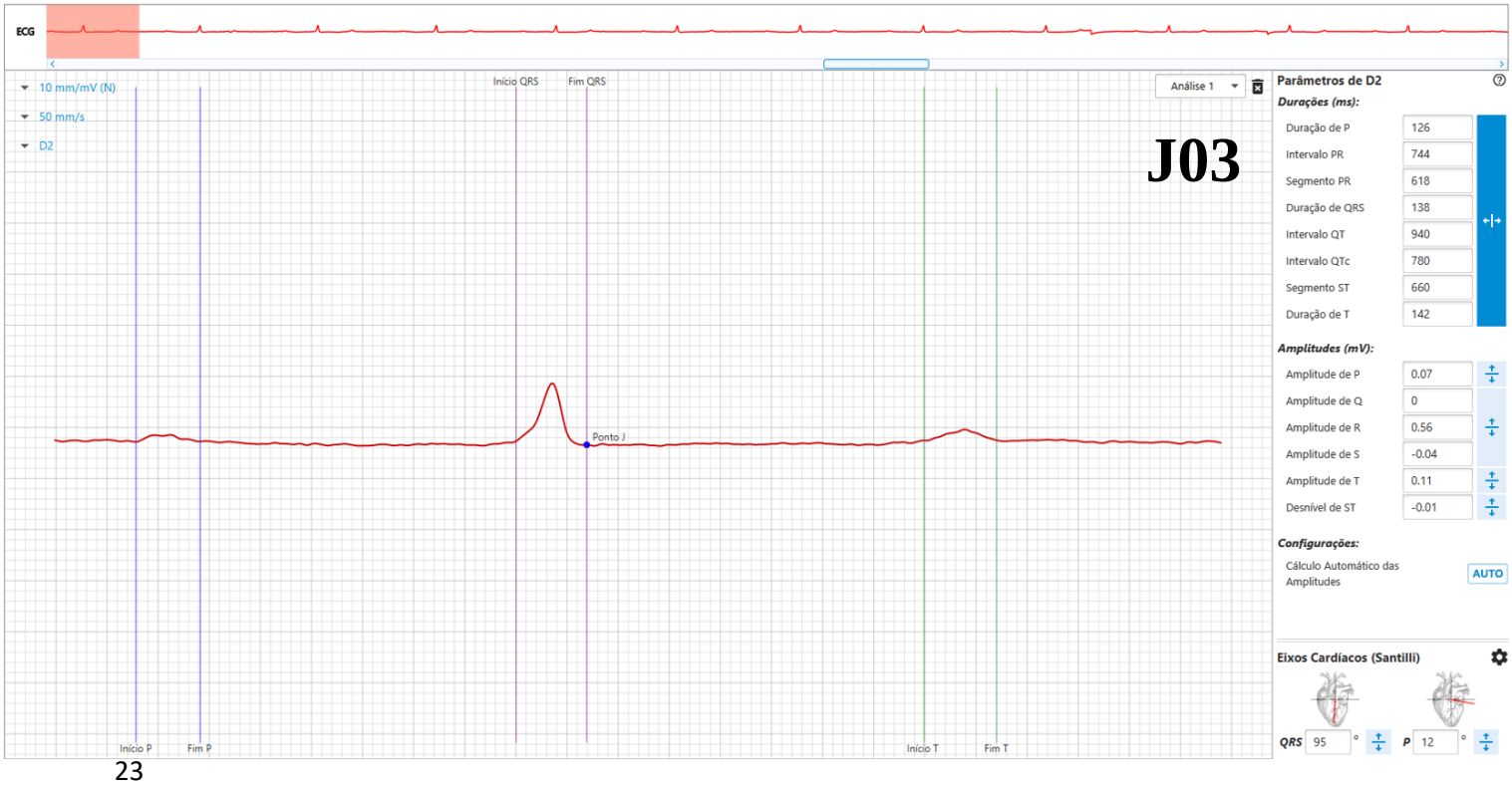
ECG
10 mm/mV (N)
50 mm/s
D2
Início QRS
Fim QRS
Análise 1
J03
Ponto J
Início P
Fim P
Início T
Fim T
Parâmetros de D2
Durações (ms):
Duração de P 126
Intervalo PR 744
Segmento PR 618
Duração de QRS 138
Intervalo QT 940
Intervalo QTc 780
Segmento ST 660
Duração de T 142
Amplitudes (mV):
Amplitude de P 0.07
Amplitude de Q 0
Amplitude de R 0.56
Amplitude de S -0.04
Amplitude de T 0.11
Desnível de ST -0.01
Configurações:
Cálculo Automático das Amplitudes
AUTO
Eixos Cardíacos (Santilli)
QRS 95 °
P 12 °

23

24

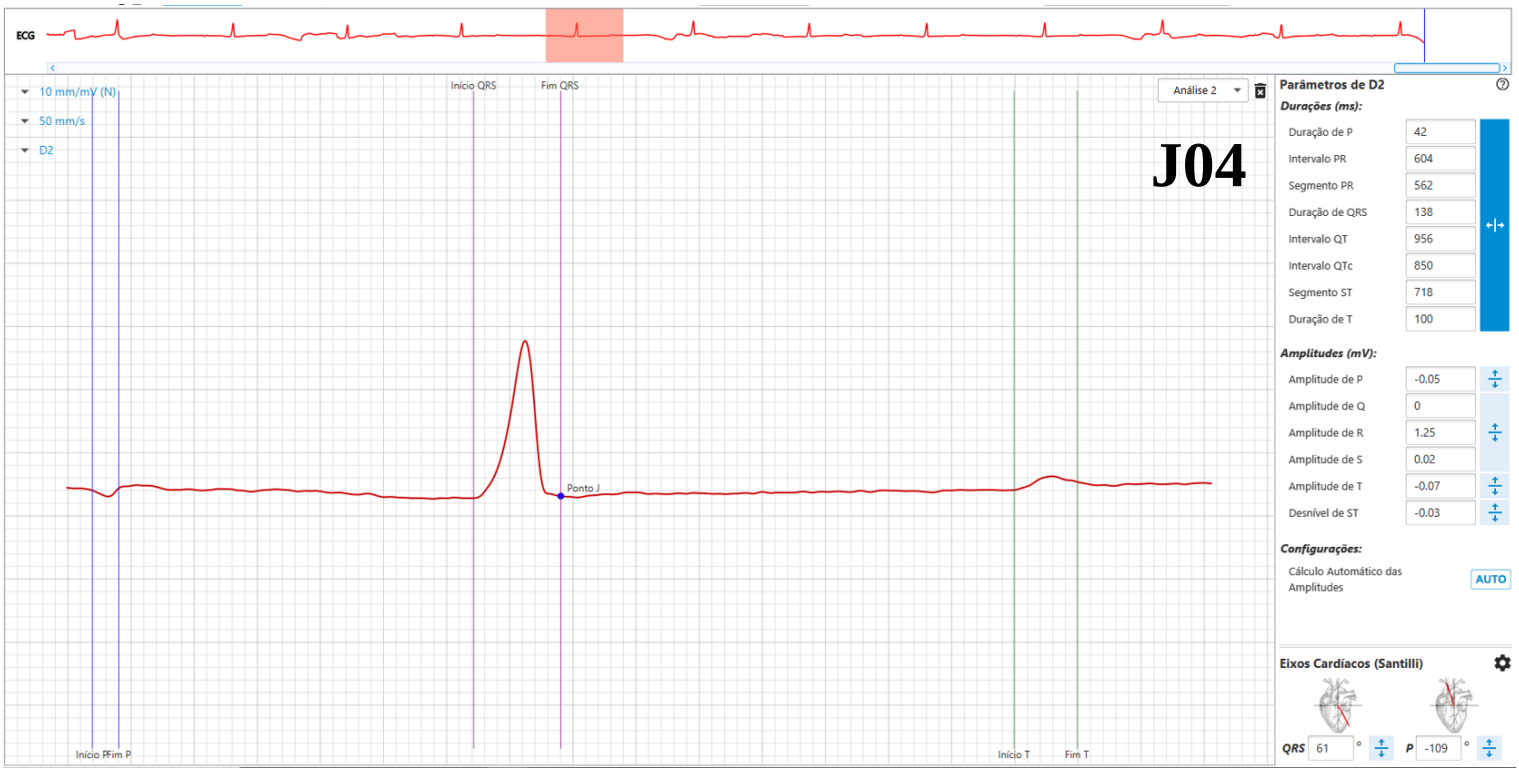
ECG
10 mm/mV (N)
50 mm/s
D2
Início QRS
Fim QRS
Análise 2
J04
Ponto J
Início P
Fim P
Início T
Fim T
Parâmetros de D2
Durações (ms):
Duração de P 42
Intervalo PR 604
Segmento PR 562
Duração de QRS 138
Intervalo QT 956
Intervalo QTc 850
Segmento ST 718
Duração de T 100
Amplitudes (mV):
Amplitude de P -0.05
Amplitude de Q 0
Amplitude de R 1.25
Amplitude de S 0.02
Amplitude de T -0.07
Desnível de ST -0.03
Configurações:
Cálculo Automático das Amplitudes
AUTO
Eixos Cardíacos (Santilli)
QRS 61 °
P -109 °

ECG
10 mm/mV (N)
50 mm/s
D2
Início QRS
Fim QRS
Análise 1
J05
Ponto J
Início P
Fim P
Início T
Fim T
Parâmetros de D2
Durações (ms):
Duração de P 60
Intervalo PR 502
Segmento PR 442
Duração de QRS 120
Intervalo QT 978
Intervalo QTc 853
Segmento ST 694
Duração de T 164
Amplitudes (mV):
Amplitude de P -0.06
Amplitude de Q 0
Amplitude de R 0.49
Amplitude de S 0.01
Amplitude de T -0.09
Desnível de ST -0.01
Configurações:
Cálculo Automático das Amplitudes
AUTO
Eixos Cardíacos (Santilli)
QRS 37 °
P 32 °

22

23

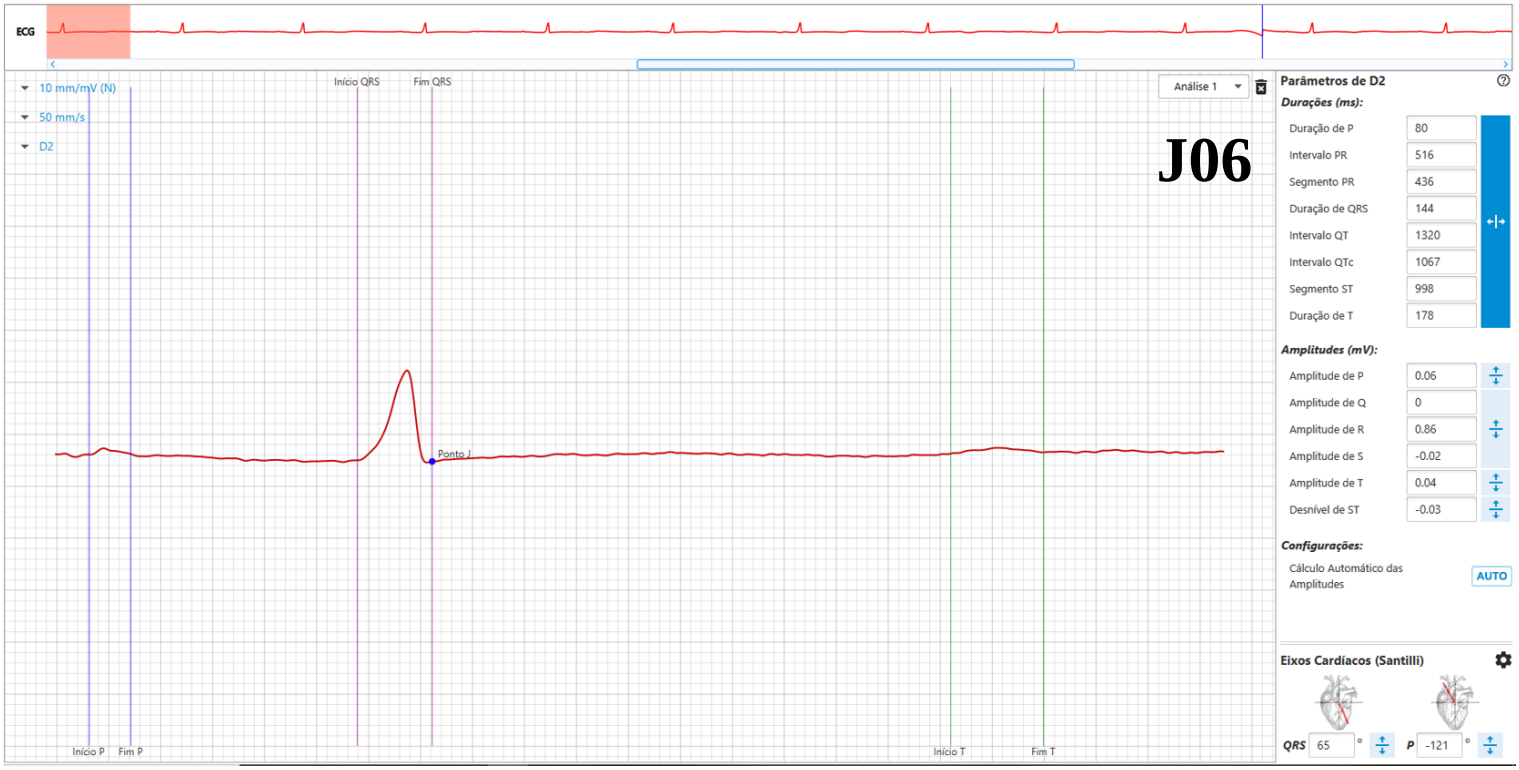
ECG
10 mm/mV (N)
50 mm/s
D2
Início QRS
Fim QRS
Análise 1
J06
Ponto J
Início P
Fim P
Início T
Fim T
Parâmetros de D2
Durações (ms):
Duração de P 80
Intervalo PR 516
Segmento PR 436
Duração de QRS 144
Intervalo QT 1320
Intervalo QTc 1067
Segmento ST 998
Duração de T 178
Amplitudes (mV):
Amplitude de P 0.06
Amplitude de Q 0
Amplitude de R 0.86
Amplitude de S -0.02
Amplitude de T 0.04
Desnível de ST -0.03
Configurações:
Cálculo Automático das Amplitudes
AUTO
Eixos Cardíacos (Santilli)
QRS 65 °
P -121 °

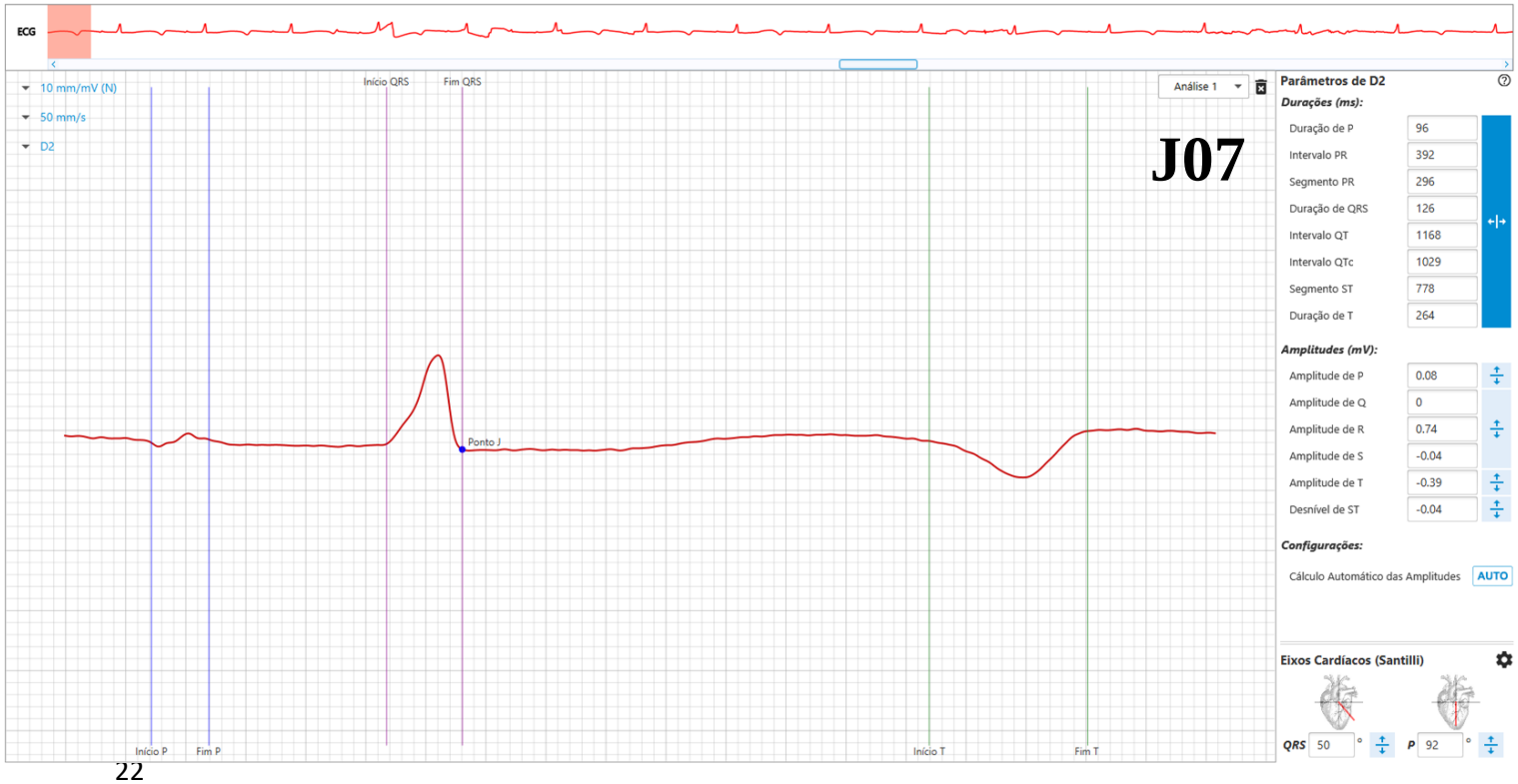
ECG
10 mm/mV (N)
50 mm/s
D2
Início QRS
Fim QRS
Análise 1
J07
Ponto J
Início P
Fim P
Início T
Fim T
Parâmetros de D2
Durações (ms):
Duração de P 96
Intervalo PR 392
Segmento PR 296
Duração de QRS 126
Intervalo QT 1168
Intervalo QTc 1029
Segmento ST 778
Duração de T 264
Amplitudes (mV):
Amplitude de P 0.08
Amplitude de Q 0
Amplitude de R 0.74
Amplitude de S -0.04
Amplitude de T -0.39
Desnível de ST -0.04
Configurações:
Cálculo Automático das Amplitudes
AUTO
Eixos Cardíacos (Santilli)
QRS 50 °
P 92 °

22

23

ECG
10 mm/mV (N)
50 mm/s
D2
Início QRS
Fim QRS
Análise 1
J08
Ponto J
Início P
Fim P
Início T
Fim T
Parâmetros de D2
Durações (ms):
Duração de P 60
Intervalo PR 500
Segmento PR 440
Duração de QRS 140
Intervalo QT 1080
Intervalo QTc 957
Segmento ST 840
Duração de T 100
Amplitudes (mV):
Amplitude de P -0.06
Amplitude de Q -0
Amplitude de R 0.7
Amplitude de S -0.06
Amplitude de T -0.07
Desnível de ST -0.06
Configurações:
Cálculo Automático das Amplitudes
AUTO
Eixos Cardíacos (Santilli)
QRS 53 °
P 20 °

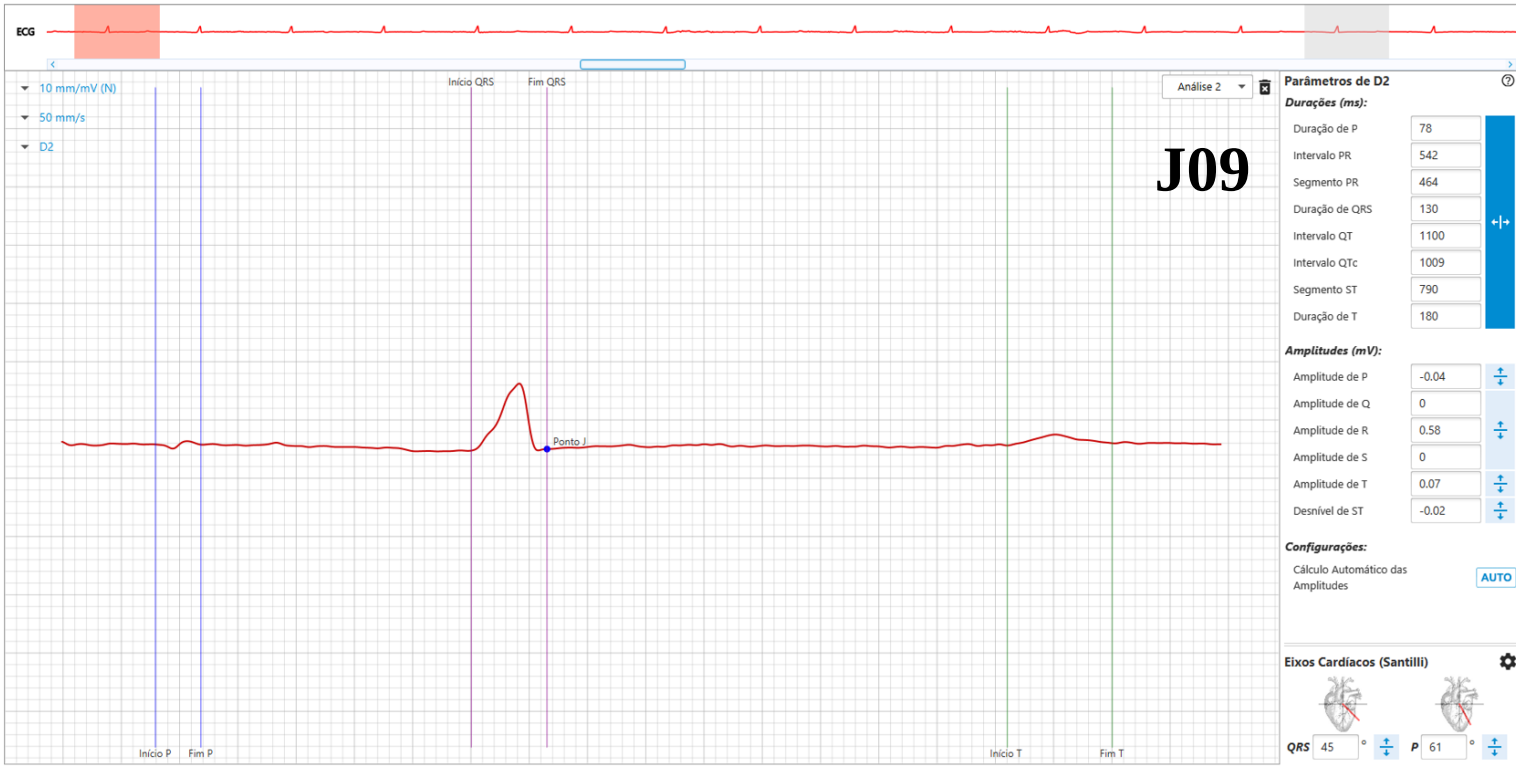
ECG
10 mm/mV (N)
50 mm/s
D2
Início QRS
Fim QRS
Análise 2
J09
Ponto J
Início P
Fim P
Início T
Fim T
Parâmetros de D2
Durações (ms):
Duração de P 78
Intervalo PR 542
Segmento PR 464
Duração de QRS 130
Intervalo QT 1100
Intervalo QTc 1009
Segmento ST 790
Duração de T 180
Amplitudes (mV):
Amplitude de P -0.04
Amplitude de Q 0
Amplitude de R 0.58
Amplitude de S 0
Amplitude de T 0.07
Desnível de ST -0.02
Configurações:
Cálculo Automático das Amplitudes
AUTO
Eixos Cardíacos (Santilli)
QRS 45 °
P 61 °

14

15

ECG
10 mm/mV (N)
50 mm/s
D2
Início QRS
Fim QRS
Análise 1
J10
Ponto J
Início P
Fim P
Início T
Fim T
Parâmetros de D2
Durações (ms):
Duração de P 98
Intervalo PR 518
Segmento PR 420
Duração de QRS 144
Intervalo QT 1380
Intervalo QTc 1403
Segmento ST 1100
Duração de T 136
Amplitudes (mV):
Amplitude de P 0.07
Amplitude de Q 0
Amplitude de R 1.12
Amplitude de S 0.01
Amplitude de T 0.13
Desnível de ST -0.02
Configurações:
Cálculo Automático das Amplitudes
AUTO
Eixos Cardíacos (Santilli)
QRS 74 °
P 65 °

12. APÊNDICE II – ESTATÍSTICAS DE CORRELAÇÕES

CORRELAÇÕES

		CARAP	PESO	P	PR	PRI	QRS	QT	ST	T	FCMA	FCMI
CARAP	Correlação de *Pearson*	1	,946**	0,295	0,256	0,213	0,441	-0,1	-0,053	-0,402	-0,408	-0,606
	Sig. (2 extremidades)		0	0,408	0,475	0,554	0,202	0,784	0,884	0,249	0,242	0,063
	N	10	10	10	10	10	10	10	10	10	10	10
PESO	Correlação de *Pearson*	,946**	1	0,279	0,261	0,223	0,37	-0,253	-0,214	-0,408	-0,335	-0,506
	Sig. (2 extremidades)	0		0,435	0,467	0,535	0,292	0,481	0,554	0,242	0,344	0,136
	N	10	10	10	10	10	10	10	10	10	10	10
P	Correlação de *Pearson*	0,295	0,279	1	,655*	0,475	0,206	0,164	0,15	0,015	-0,356	-0,445
	Sig. (2 extremidades)	0,408	0,435		0,04	0,165	0,568	0,65	0,679	0,968	0,313	0,198
	N	10	10	10	10	10	10	10	10	10	10	10
PR	Correlação de *Pearson*	0,256	0,261	,655*	1	,976**	-0,141	-0,262	-0,091	-0,586	-0,36	-0,387
	Sig. (2 extremidades)	0,475	0,467	0,04		0	0,697	0,465	0,802	0,075	0,306	0,269
	N	10	10	10	10	10	10	10	10	10	10	10
PRI	Correlação de *Pearson*	0,213	0,223	0,475	,976**	1	-0,224	-0,352	-0,15	-,687*	-0,317	-0,323
	Sig. (2 extremidades)	0,554	0,535	0,165	0		0,534	0,318	0,68	0,028	0,371	0,363
	N	10	10	10	10	10	10	10	10	10	10	10
QRS	Correlação de *Pearson*	0,441	0,37	0,206	-0,141	-0,224	1	,642*	0,55	0,085	-0,494	-0,599
	Sig. (2 extremidades)	0,202	0,292	0,568	0,697	0,534		0,045	0,1	0,815	0,146	0,067
	N	10	10	10	10	10	10	10	10	10	10	10

QT	Correlação de *Pearson*	-0,1	-0,253	0,164	-0,262	-0,352	,642*	1	,951**	0,268	-0,354	-0,491
	Sig. (2 extremidades)	0,784	0,481	0,65	0,465	0,318	0,045		0	0,454	0,316	0,15
	N	10	10	10	10	10	10	10	10	10	10	10
ST	Correlação de *Pearson*	-0,053	-0,214	0,15	-0,091	-0,15	0,55	,951**	1	-0,023	-0,381	-0,577
	Sig. (2 extremidades)	0,884	0,554	0,679	0,802	0,68	0,1	0		0,95	0,278	0,081
	N	10	10	10	10	10	10	10	10	10	10	10
T	Correlação de *Pearson*	-0,402	-0,408	0,015	-0,586	-,687*	0,085	0,268	-0,023	1	0,175	0,357
	Sig. (2 extremidades)	0,249	0,242	0,968	0,075	0,028	0,815	0,454	0,95		0,628	0,312
	N	10	10	10	10	10	10	10	10	10	10	10
FCMA	Correlação de *Pearson*	-0,408	-0,335	-0,356	-0,36	-0,317	-0,494	-0,354	-0,381	0,175	1	,881**
	Sig. (2 extremidades)	0,242	0,344	0,313	0,306	0,371	0,146	0,316	0,278	0,628		0,001
	N	10	10	10	10	10	10	10	10	10	10	10
FCMI	Correlação de *Pearson*	-0,606	-0,506	-0,445	-0,387	-0,323	-0,599	-0,491	-0,577	0,357	,881**	1
	Sig. (2 extremidades)	0,063	0,136	0,198	0,269	0,363	0,067	0,15	0,081	0,312	0,001	
	N	10	10	10	10	10	10	10	10	10	10	10

**. A correlação é significativa no nível 0,01 (2 extremidades).

*. A correlação é significativa no nível 0,05 (2 extremidades).

1