FACULDADE DE ENFERMAGEM NOVA ESPERANÇA
CURSO DE BACHARELADO EM MEDICINA VETERINÁRIA

VANESSA DA SILVA DE CARVALHO

CISTOLITOTOMIA PARA TRATAMENTO DE URÓLITO EM *Oryctolagus cuniculus* (Linnaeus, 1758) - RELATO DE CASO

JOÃO PESSOA
2023

VANESSA DA SILVA DE CARVALHO

CISTOLITOTOMIA PARA TRATAMENTO DE URÓLITO EM *Oryctolagus cuniculus* (Linnaeus, 1758) - RELATO DE CASO

Trabalho de Conclusão de Curso – TCC II, apresentado à Coordenação do Curso de Graduação em Medicina Veterinária da Faculdade de Enfermagem Nova Esperança como requisito parcial à obtenção do título de Bacharel em Medicina Veterinária.

Orientador: Prof. Dr. Artur da Nóbrega Carreiro

JOÃO PESSOA
2023

C329c Carvalho, Vanessa da Silva de

Cistolitotomia para tratamento de urólito em *Oryctolagus cuniculus* (Linnaeus, 1758): relato de caso / Vanessa da Silva de Carvalho. – João Pessoa, 2023.

26f.; il.

Orientador: Profº. Drº. Artur da Nóbrega Carreiro.

Trabalho de Conclusão de Curso (Graduação em Medicina Veterinária) – Faculdade Nova Esperança - FACENE

1. Urolitíase. 2. Cirurgia. 3. Lagomorfo. I. Título.

CDU: 619:616.61

VANESSA DA SILVA DE CARVALHO

CISTOLITOTOMIA PARA TRATAMENTO DE URÓLITO EM *Oryctolagus cuniculus* (Linnaeus, 1758) - RELATO DE CASO

Trabalho de Conclusão de Curso - TCC apresentado pelo aluno(a) **Vanessa da Silva de Carvalho** do Curso de Bacharelado em Medicina Veterinária, tendo obtido o conceito _____, conforme a apreciação da Banca Examinadora.

Aprovado em _____ de _____ de 202___.

BANCA EXAMINADORA

Prof. Dr. Artur da Nóbrega Carreiro (Orientador)
Medicina Veterinária (FACENE)

Profa. Dra. Islaine de Souza Salvador
Medicina Veterinária (FACENE)

Prof. Dra. Carolina Uchôa Guerra Barbosa de Lima
Medicina Veterinária (FACENE)

AGRADECIMENTOS

Acima de tudo agradeço a Deus e a espiritualidade por ter guiado meus passos até aqui, por cada sonho que plantou em meu coração e me deu forças para nutrir, obrigada por me segurar e por ser quem me sustentou durante esses anos de adversidades, a Deus todo meu amor e gratidão. Agradeço aos meus pais, Fabiana e Leonildo, e ao meu irmão, Vinicius, por serem minha base, o amor maior de minha vida, vocês são tudo para mim e tudo que eu faço é para vocês. Sou grata pelos meus avós, que possibilitaram inúmeras realizações na minha vida, que me cuidaram e são o amor mais puro que já experimentei nessa terra.

Agradeço aos amigos que ao longo dessa caminhada não soltaram minha mão, acreditaram e torceram por mim, vocês são motivo de alegria em minha vida. Aos amigos que a faculdade me concedeu, agradeço por todos os choros, risadas, brincadeiras e acolhimento, a medicina veterinária ganhará pessoas e profissionais incríveis. Ao meu trio de três, Layssa Muniz e Kalinny Feliciano, obrigada por ser luz nos meus dias, me amparar em momentos difíceis, por compartilhar momentos bons e ruins comigo, eu amo muito vocês.

A todos os profissionais que me acolheram e compartilharam comigo bastante conhecimento, me ofereceram a oportunidade de aprender e contribuir, meu muito obrigada. Obrigada ao Espaço Pet pela vivência durante meu primeiro estágio obrigatório, principalmente a Roberto Citelli e Rodolfo Monteiro, por toda paciência e cuidado, vocês são profissionais incríveis e me inspiram desde o dia que os conheci. Agradeço a equipe da Reuel Pet pelo acolhimento nessa reta final, especialmente Maria Leal, que mesmo sem perceber nos ensina tanto e me possibilitou fazer parte dessa equipe por alguns meses.

Sou extremamente grata ao meu orientador, Artur Carreiro, que me ensinou a amar ainda mais os animais silvestres, que acredita em uma menina cheia de sonhos e sem privilégios. Obrigada por ser referência de amor aos animais, amor pela pesquisa e a profissão, você é uma das melhores pessoas que tive a honra de conhecer. Obrigada também a minha banca incrível, composta por doutores que admiro como pessoas e profissionais, agradeço por esses anos de conhecimento. Aos mencionados e não mencionados, vocês fazem parte da minha história e ajudaram a construir o meu eu, obrigada por tudo.

RESUMO

O aparecimento de urólitos em coelhos domésticos (*Oryctolagus cuniculus*) tem sido algo recorrente na Medicina Veterinária de *pets* não convencionais pela predisposição a uma elevada taxa de minerais na composição de sua urina, e entre os minerais o principal é o carbonato de cálcio. Os lagomorfos possuem um mecanismo único de absorção de cálcio, sendo os rins responsáveis pelo aumento ou diminuição na taxa de excreção de minerais, aumentando a relevância no desenvolvimento de doenças no sistema urinário. Os cálculos mais comuns se localizam na vesícula urinária dos coelhos e podem ser confirmados através de diagnósticos por imagem como a radiografia e a ultrassonografia. A cirurgia de cistolitotomia é indicada para os lagomorfos acometidos por urolitíase, e segue a mesma técnica utilizada em animais de companhia adaptados para a espécie. A junção do tratamento clínico e cirúrgico, além da adequação na dieta resulta em prognósticos satisfatórios. Este trabalho teve como objetivo contribuir com a medicina de animais silvestres e exóticos através de um relato de cistolitotomia em coelho doméstico da raça *Hotot*, identificado com cálculo vesical durante o exame de imagem, além de fornecer ilustrações com passo a passo da realização da cirurgia nessa espécie.

Palavras chave: urolitíase; cirurgia; lagomorfo.

ABSTRACT

The appearance of uroliths in domestic rabbits (Oryctolagus cuniculus) has been something recurrent in Veterinary Medicine of non-conventional pets due to their predisposition to a high rate of minerals in the composition of their urine, and among the minerals the main one is calcium carbonate. Lagomorphs have a unique calcium absorption mechanism, with the kidneys being responsible for increasing or decreasing the rate of excretion of minerals, increasing the relevance in the development of diseases in the urinary system. The most common calculi are located in the urinary bladder of rabbits and can be confirmed through diagnostic imaging such as radiography and ultrasound. Cystolithotomy surgery is indicated for lagomorphs affected by urolithiasis, and follows the same technique used in companion animals adapted for the species. The combination of clinical and surgical treatment, in addition to diet adequacy, results in satisfactory prognoses. This work aimed to contribute to the medicine of wild and exotic animals through a report of cystolithotomy in a domestic rabbit of the Hotot breed, identified with bladder calculus during the imaging exam, in addition to providing illustrations with step by step of performing the surgery in this species.

Keywords: urolithiasis; surgery; lagomorph.

LISTA DE FIGURAS

FIGURA 1 – Imagem radiográfica com projeção craniocaudal e presença de estrutura mineralizada em topografia de vesícula urinária:.....19

FIGURA 2 – Imagem do urólito retirado de vesícula urinária de coelho doméstico (*Oryctolagus cuniculus*):.....20

FIGURA 3 – (A) Local do acesso, incisão na musculatura em região de umbigo ao púbis. **(B)** Exposição da vesícula urinária isolada com compressas. **(C)** Incisão em face ventral da bexiga e remoção do cálculo com a pinça:.....20

FIGURA 4 – (D) Padrão de sutura continua na cistorrafia. **(E)** Padrão de sutura em "x" na miorrafia. **(F)** Padrão de sutura Wolff na dermorrafia:.....21

LISTA DE TABELAS

TABELA 1 – Tabela nutricional da ração extrusada usada na alimentação do paciente:.....18

SUMÁRIO

1 INTRODUÇÃO **11**
2 REVISÃO DE LITERATURA **13**
5.1 Morfofisiologia do Sistema Urinário de lagomorfos **13**
5.2 Manejo alimentar e necessidades nutricionais **14**
5.3 Doenças Urogenitais em lagomorfos **15**
5.3.1 Cistite Polipóide **15**
5.3.2 Hipercalciúria **16**
5.3.3 Urolitíase **16**
5.3.4 Insuficiência renal **17**
3 DESCRIÇÃO DO CASO **18**
4 DISCUSSÃO **22**
5 CONSIDERAÇÕES FINAIS **23**
REFERÊNCIAS **25**

1 INTRODUÇÃO

Os coelhos domésticos, *Oryctolagus cuniculus* (Linnaeus, 1758), são animais que ao longo dos anos já foram utilizados para alimentação, vestuário e modelo científico. Essa espécie em meio selvagem é considerada presa para outros animais e por isso são constantemente atentos e rápidos, a fim de se defender de predadores. A criação dos coelhos como animais de estimação ocorreu primordialmente na era vitoriana e seu crescimento como animal de companhia é enorme, sendo visto como *pet* em vários países (MEREDITH *et al*., 2014).

Tendo em vista a exploração desses animais durante muitos anos para produção, as pesquisas em laboratório e fora dele foram expandidas para entendimento de comportamento, manejo e fisiologia, porém os dados desse animal como *pet* não convencional ainda são escassos, necessitando do aumento de pesquisas sobre essa espécie (ANDRADE, PINTO, OLIVEIRA, 2002).

Os lagomorfos possuem uma microbiota adaptada a uma dieta herbívora, sendo propensos a disbiose no caso de dietas inadequadas (CUBAS, SILVA, CATÃO-DIAS, 2014). O metabolismo desses animais é adaptado para produção de fezes características, os cecotrofos, que são reingeridas para melhor aproveitamento dos nutrientes (QUINTON, 2005).

Fisiologicamente, o sistema urogenital dos lagomorfos é responsável pelo metabolismo do cálcio, não sendo regulado pela vitamina D ou paratormônio como em outros mamíferos (CUBAS, SILVA, CATÃO-DIAS, 2014). O metabolismo do cálcio é responsável por atender uma alta demanda que esses animais possuem em relação à dentição, a gestação e seu desenvolvimento. A absorção desse mineral tem relação direta com a quantidade dele na dieta. Nos coelhos os rins fazem um papel importante, aumentando ou diminuindo a excreção dos minerais na urina. A reabsorção tubular aumenta durante a privação do cálcio e diminui quando a taxa ingerida é alta (HARCOURT-BROWN, 2013). A vesícula urinária e os rins são susceptíveis a formação de cálculos pela alta taxa de minerais (CUBAS, SILVA, CATÃO-DIAS, 2014).

O urólito é geralmente composto por carbonato de cálcio, ocorrendo em ambos os sexos. Geralmente se apresentam em coelhos obesos, com dietas inadequadas, sedentários e principalmente com ingestão de dietas ricas em cálcio. O aparecimento dos cristais pode estar relacionado a vários fatores ou a interação deles, como a dieta, ambiente, anatomia e possíveis infecções. O diagnóstico é feito através de exames de imagem, especialmente a radiografia, por melhor visualização do cálculo. O tratamento de eleição para lagomorfos que possua cálculos

na bexiga é a cistolitotomia, procedimento cirúrgico realizado para remoção do urólito, e adequação da dieta para evitar recidiva do quadro (BROWN, 2011).

A cistolitotomia deve ser realizada quando há presença de cálculos císticos e uretrais sem probabilidades de serem expelidos naturalmente pelo animal. É feita uma incisão longitudinal ventral ou dorsal no corpo da bexiga, sendo principalmente utilizada o acesso ventral pela facilidade de manuseio e visualização. O objetivo do fechamento da incisão é impedir vazamentos de urina e formação de novos cálculos (FOSSUM, 2015).

2 REVISÃO DE LITERATURA

5.1 *Oryctolagus cuniculus*

Os coelhos pertencem à ordem de mamíferos Lagomorpha, e tem sua origem domesticada através da raça *Oryctolagus cuniculus* (QUESENBERRY, CARPENTER, 2021). Possui a presença de quatro incisivos na mandíbula superior, e essa dentição é o que os difere de roedores. São animais dóceis, mas são susceptíveis a estresse, podendo morder ou arranhar procurando a fuga em situações de manejo incorreto (ANDRADE, PINTO, OLIVEIRA, 2002). Fêmeas costumam coabitar a mesma área se forem acostumadas desde mais jovens, porém machos não castrados não devem habitar o mesmo ambiente para evitar brigas. A expectativa de vida desses animais é de 6 a 8 anos (QUINTON, 2005).

Alguns traços comportamentais da natureza selvagem da espécie permanecem nos coelhos de estimação, entre elas a característica de presa, ou seja, não costumam apresentar sinais de fraqueza ou sinais de doença. Utilizam desta omissão para fugir da predação e no convívio doméstico pode acarretar agravamento da doença de forma rápida, pois o tutor somente começa a perceber os sinais ou mudança no comportamento quando o animal já está em estado emergencial (SMITH, 2013).

2.2 Morfofisiologia do Sistema Urinário de lagomorfos

O sistema urinário dos coelhos é compreendido por rins unipapilados, ou seja, apenas uma papila e um cálice entram no ureter desses animais, diferente de outros mamíferos. Esse sistema possui uma variação enorme de acordo com as condições ambientais e estratégias digestivas, podendo oferecer uma capacidade de colonizar regiões geográficas diferentes (QUESENBERRY, CARPENTER, 2021). As características da urina normal dos coelhos irão variar de acordo com os alimentos ingeridos em sua dieta, a alimentação rica em cálcio leva ao aumento da excreção urinária do mineral. A homeostase do cálcio é atribuída aos rins, que podem excretar ou absorver de acordo com suas necessidades metabólicas. Quando comparado a outros mamíferos esse mecanismo de controle é considerado único (WHITE, 2001).

A coloração da urina dos coelhos varia do amarelo ao vermelho, seguindo a sua dieta. Possui um aspecto considerado turvo e consistência espessa devido aos precipitados de cálcio branco (QUINTON, 2005). Alimentos como alfafa, beterraba, cenoura, espinafre tendem a aumentar a pigmentação vermelha da urina, levando o tutor a achar que há presença de sangue, ou seja, hematúria. A ingestão contínua de uma dieta rica em cálcio pode resultar na calcificação

da aorta e do rim (QUESENBERRY, CARPENTER, 2021). Em lagomorfos há uma grande necessidade do cálcio relacionado diretamente ao crescimento da dentição, que cresce durante a vida toda desses animais em média 2 mm por semana. Coelhas podem estar em gestação e lactantes ao mesmo tempo, o que requer maior necessidade do mineral. Em períodos de maiores demanda de cálcio no organismo, como a gestação e o crescimento, a urina poderá apresentar uma característica mais límpida, devido a menor excreção desse mineral (HARCOURT-BROWN, 2013).

2.3 Manejo alimentar e necessidades nutricionais

A nutrição do coelho é baseada predominantemente na ingestão de vários tipos de grãos, verduras e pasto. O coelho possui um ceco maior que em outras espécies, produzindo uma considerável fermentação bacteriana (ANDRADE, PINTO, OLIVEIRA, 2002). A dieta alimentar dos coelhos domésticos deve ao máximo imitar a dieta de coelhos selvagens, a grama e o feno devem estar em maior parte dela. Os alimentos verdes devem ser higienizados antes da oferta, para evitar doenças. Todos os outros tipos de alimentos devem ser considerados complementares e oferecidos em baixa quantidade, para evitar que o coelho tenha baixa ingesta de grama e feno, levando a obesidade, doenças gastrointestinais, hipercrescimento dentário e principalmente doenças urogenitais, como o desenvolvimento dos urólitos (MEREDITH *et al.*, 2014).

A fibra é o carboidrato que não é digerido pelas enzimas dos mamíferos, exigindo micróbios adequados no sistema gastrointestinal. Os coelhos possuem baixa ingestão de fibras em comparação a outros animais de alimentação herbívora. No cólon proximal a fibra é separada em digestível e indigestível (MEREDITH *et al*., 2014). As fibras não digestíveis são indispensáveis para manutenção do funcionamento do sistema digestivo, mantendo o peristaltismo intestinal, a secreção digestiva e inibindo a formação de massas e bolas de pelos (QUINTON, 2005). O substrato fibroso age na fermentação cecal e motilidade do trato gastrointestinal. O manejo alimentar inadequado para a espécie predispõe significantemente doenças agudas e crônicas (QUESENBERRY, CARPENTER, 2021). A preferência do animal pelo feno deve ser a maior possível, a mastigação dessa fonte de fibras possibilita ao coelho o desgaste dos dentes (QUINTON, 2005).

Os coelhos digerem bem os carboidratos e é sua principal fonte de energia. Em coelhos jovens a digestibilidade do amido é menor devido ao seu fluxo ileal maior, aumentando o risco de enterites pelos carboidratos rapidamente fermentáveis (QUESENBERRY, CARPENTER,

2021). A digestão de amido e carboidratos podem estar relacionados a idade do animal, sendo seu uso mais indevido a animais jovens, pois os tornam passível à sobrecarga de carboidratos. O amido e carboidratos são encontrados com riqueza em raízes, sementes, grãos e concentrados, e variam seu grau de digestibilidade (MEREDITH *et al*., 2014).

Os níveis de vitaminas nos alimentos são variáveis, além de sua instabilidade na presença de luz, umidade e calor. Os alimentos atuais são suplementados com altos níveis de vitaminas levando em consideração toda aquela que será perdida durante o processo de fabricação e o momento de armazenamento, visando suprir a necessidade do animal no momento final que corresponde a alimentação (MEREDITH *et al*., 2014). A síntese da vitamina K e do complexo B ocorre no ceco e o ato da cecotrofia proporciona a esses animais a digestão adicional de fibra e dos outros nutrientes através de uma nova passagem no sistema gastrointestinal (ANDRADE, PINTO, OLIVEIRA, 2002). A vitamina D é fornecida no feno curado ao sol, como ergosterol ou de exposição do animal à luz solar, como colecalciferol. Os coelhos não precisam de suplementação da vitamina C, pois sintetizam sem precisar de fonte alimentar. Nos coelhos a deficiência de minerais não são comuns, mas se ocorrer pode ter como fonte a dieta errada, falta de consumo dos cecotrofos ou doenças crônicas (QUESENBERRY, CARPENTER, 2021).

O ceco libera seu conteúdo no cólon, onde é transformado em um conteúdo fecal mole e envolto por muco e se deslocam através do peristaltismo para o reto. Para o animal é importante que esse conteúdo seja ingerido e reabsorvido, são ensalivados, mas não mastigados (QUINTON, 2005). A ingestão secundária do produto cecal proporciona a absorção de vitaminas e aminoácidos através da cecotrofia (QUESENBERRY, CARPENTER, 2021).

As rações são bastante fornecidas a coelhos domésticos, porém é necessário conferir a quantidade de minerais desse alimento, a deficiência de cálcio pode causar osteodistrofia e o seu excesso pode predispor urolitíase. Frutas com alta quantidade de água não deve ser oferecidas, pois aumenta a taxa de fermentação. O consumo de frutas deve ser moderado (QUINTON, 2005). A frutose pode causar disbiose, ou seja, um desequilíbrio da microbiota intestinal, que pode ser fatal em alguns casos (CUBAS, SILVA, CATÃO-DIAS, 2014).

2.4 Doenças Urogenitais em lagomorfos

2.4.1 Cistite Polipoide

A cistite polipoide compreende uma inflamação no interior da bexiga com desenvolvimento de tumores benignos, único ou múltiplos. Apesar da causa não ser conhecida,

acredita-se que é uma resposta a uma inflamação com característica crônica, causando hiperplasia papilar. O diagnóstico é feito pelo exame de imagem ultrassonográfico, cistoscopia e a biopsia da massa. O tratamento geralmente consiste em eliminar o foco da inflamação e reduzir através da dieta o fornecimento de cálcio, além do uso de medicações como antibióticos (QUESENBERRY, CARPENTER, 2021). Essa condição, também conhecida em humanos como papilomatosa ou cistite papilar, tem sido associada ao uso de sondas vesicais. Numa pesquisa envolvendo dois coelhos, ambos apresentavam lodo da bexiga urinária, devido à alta taxa de cálcio, sendo associado a irritação e disfunção do órgão. É importante considerar as variações de sintomas quanto a cistite polipoide, relatos indicam que o distúrbio pode ser considerado como diagnóstico diferencial de hematúria, apesar de não ocorrer em todos os casos (DI GIROLAMO *et al*., 2017).

2.4.2 Hipercalciúria

A afecção é altamente observada em coelhos e está diretamente relacionada a fontes dietéticas. O cálcio possui um metabolismo de absorção no intestino que não é controlado pela vitamina D nessa espécie, e sua homeostase, ou seja, o processo de regulação, ocorre nos rins. A concentração do cálcio na urina pode aumentar de acordo com a taxa de ingestão do mineral ou quando a ingestão do fósforo é reduzida (BROWN, 2011). Na excreção da urina dos coelhos acometidos pode se observar uma urina turva e material cristaloide amorfo. Nos sintomas, apesar de discretos, pode se observar uma urina mais espessa e cremosa que o normal e no diagnóstico por imagem a bexiga está distendida com radiopacidade no seu interior. O tratamento deve ser feito quando o animal está em um estado patológico e doloroso, com uso de antibióticos e diurese forçada (QUINTON, 2005).

2.4.3 Urolitíase

O teor de cálcio na urina do coelho normalmente é alto, assim como a quantidade de cristais, predispondo a urolitíase nessa espécie. A oferta da dieta rica em cálcio, o consumo deficiente de água e alterações no pH da urina são as causas normalmente relatadas. Os cálculos são na maioria das vezes de origem vesical, causando disúria, polaquiúria e anúria a depender do caso. Em algumas situações como obstrução uretral, o urólito pode ser palpado (QUINTON, 2005). A obstrução mecânica pode ser causada por abcessos, tumores, detritos urinários e outras situações, além do urólito (BROWN, 2011). O exame de imagem de primeira escolha é a radiografia e a ultrassonografia é o exame de diagnóstico diferencial. O tratamento de eleição

para urolitíase é o tratamento cirúrgico (QUINTON, 2005). Em muitos casos a urolitíase é acompanhada com sinais clínicos inespecíficos, cabe ao médico veterinário incluir a solicitação de exames de imagem, considerando a alta taxa de recorrência dessa afecção (WHITE, 2001).

2.4.4 Insuficiência renal

A insuficiência renal no quadro agudo tem como característica a diminuição da filtração nos rins, acumulando toxinas e causando desequilíbrio de eletrólitos e os fluidos. Na insuficiência renal crônica os rins perdem funções de forma mais difícil de reverter, e na palpação um ou os dois rins podem assumir uma forma pequena e irregular. O *encephalitozoon cuniculi* pode causar a insuficiência renal secundária a nefrite intersticial, de forma crônica. A insuficiência renal aguda possui melhor resposta a tratamentos, mas seu prognóstico é reservado (QUESENBERRY, CARPENTER, 2021). Os sinais clínicos na forma aguda podem ser inespecíficos, incluindo depressão, letargia, anorexia, bruxismo, e a urina pode ir de normal à oligúria. No histórico, a relação do animal com nefrotoxinas pode indicar o diagnóstico. Na forma crônica os sinais incluem histórico de perda de peso, hematúria, polidipsia/poliúria e anemia de característica não regenerativa. A hipertensão sistêmica é um marcador frequente da insuficiência renal (MEREDITH et al., 2014).

3 DESCRIÇÃO DO CASO

Foi atendido em uma clínica especializada em pequenos animais e *pets* não convencionais um coelho do sexo feminino, castrada, da raça Hotot com seis anos de idade e 1,501 kg de peso. As queixas incluíam apatia, dificuldade na locomoção, o animal tendia a cair para o lado esquerdo, apresentou diminuição do apetite, passou a comer folhas em pouca quantidade e rejeitar feno e ração. A tutora relatou que o animal urinou e defecou em locais não usuais e teve alteração de fezes com um pouco de diarreia. O animal foi medicado com simeticona pela tutora ao perceber aumento no volume da cavidade abdominal, imaginando a presença de gases, e ao perceber o animal com temperatura mais baixa ela o manteve aquecido. A dieta habitual da paciente era composta de 35g de ração extrusada (Tabela 1), por dia, vegetais folhosos como almeirão, escarola e coentro, além do feno a vontade.

Tabela 1 – Tabela nutricional da ração extrusada usada na alimentação do paciente.

Umidade (máx.)	12,00%	120 g/kg
Proteína bruta (mín.)	13,00%	130 g/kg
Extrato Etéreo (mín.)	3,00%	30 g/kg
Matéria fibrosa (máx.)	25,00%	250 g/kg
Matéria mineral (máx.)	7,00%	70 g/kg
Cálcio (máx.)	0,80%	8.000 mg/kg
Cálcio (mín.)	0,35%	3.500 mg/kg
Fósforo (mín.)	0,35%	3.500 mg/kg
Sódio (mín.)	0,10%	1.00 mg/kg
Mananoligossacarídeos (mín.)	0.20%	2.000 mg/kg

Fonte: NUTRÓPICA, 2023.

Quanto ao ambiente o animal era criado solto com o chão forrado com tecido *soft* e em contato direto com um coelho macho castrado aparentemente saudável e sem alterações. O animal fazia ingestão diária de cecotrófos, fez o exame parasitológico meses antes da consulta e não apresentou vermes. Ao exame físico a postura do animal era boa, a auscultação estava limpa, temperatura 37.7 e sem lesões nos membros pélvicos e torácicos. Foram solicitados radiografia de membro pélvico esquerdo e parasitológico de fezes, foram prescritos inicialmente meloxicam (0,3 mg/kg), além do fornecimento de laranjas três vezes por semana durante 3 semanas, para suplementação de vitamina C (CARPENTER, 2012).

Foi realizado a radiografia do animal, a região avaliada foi o membro pélvico esquerdo, com projeções mediolateral e craniocaudal. Foi observado presença de estrutura ovalada mineralizada em topografia de vesícula urinária, adequada congruência das articulações visibilizadas e demais estruturas musculoesqueléticas visibilizadas com aspecto dentro da normalidade (Figura 1). O laudo final foi presuntivo a urólito em vesícula urinária, e o exame ultrassonográfico abdominal ficou a critério clínico para complementação diagnóstica, sendo indicativo de intervenção cirúrgica.

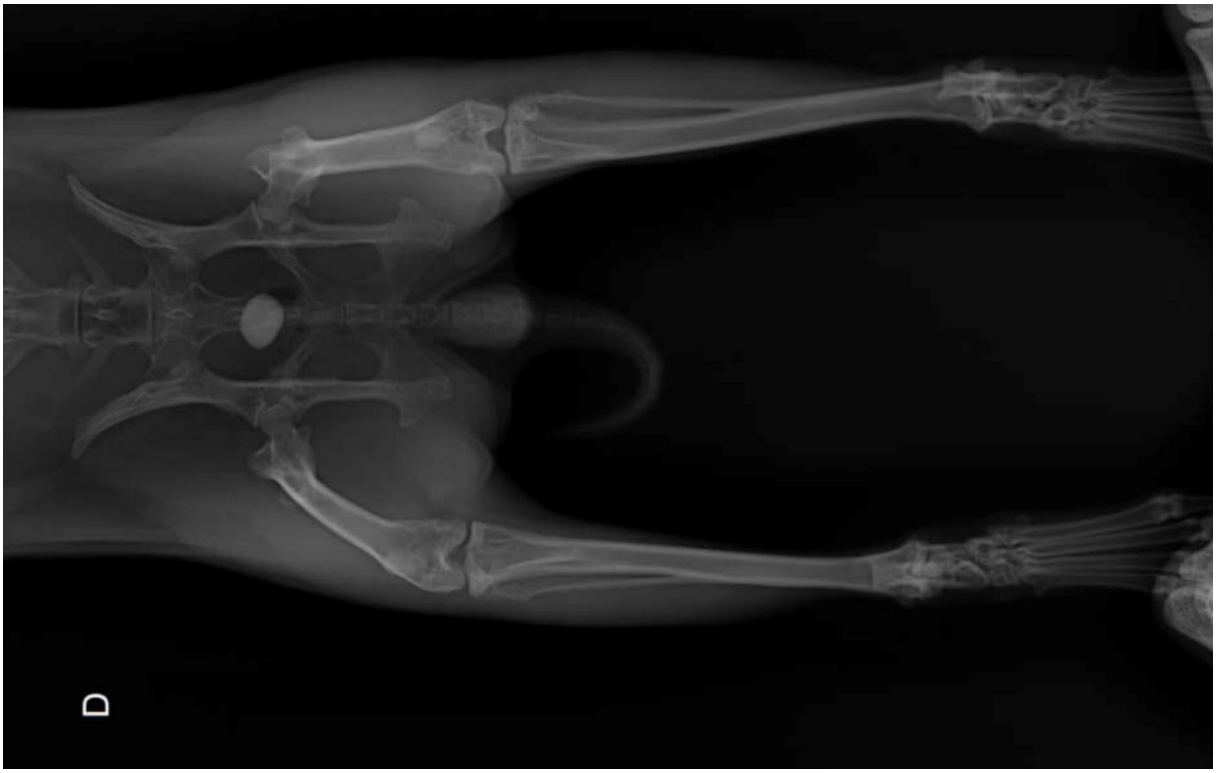

Figura 1 – Imagem radiográfica com projeção craniocaudal e presença de estrutura mineralizada em topografia de vesícula urinária.

Fonte: Arquivo pessoal, 2022.

A indução anestésica do paciente foi realizada utilizando cetamina na dose de 20 mg/kg e midazolam na dose de 2 mg/kg via intramuscular (IM). Foi utilizada lidocaína 1,5 mg/kg na linha de incisão e *splash* na cavidade abdominal, ambos diluídos em soro fisiológico. A manutenção do plano anestésico nesses animais é alcançada com o uso de isofluorano (1%) por via inalatória e propofol no acesso venoso do animal.

Seguindo a técnica descrita por Fossum (2015) e Brown (2011), no procedimento cirúrgico da cistolitotomia o coelho foi colocado em decúbito dorsal, e após a tricotomia e antissepsia na região abdominal ventral, foram colocados os panos de campo. Foi feita uma

incisão na musculatura na região caudal ao umbigo se estendendo até o púbis, tendo acesso à bexiga. Foi isolada a vesícula urinária do resto da cavidade abdominal do animal, colocando compressas úmidas abaixo dela. No ápice da bexiga foram colocadas suturas fixas para ajudar na manipulação durante o procedimento. A urina foi removida por punção em região lateral com agulha e seringa estéreis, na superfície ventral do corpo da vesícula urinária foi realizada a incisão longitudinal, longe dos ureteres e de vasos importantes da parede. Em seguida foi retirado o cálculo (Figura 2) com a pinça e observado o interior do órgão para certificar-se de que não havia anormalidades. Antes da sutura o órgão foi lavado com solução salina estéril. O órgão foi fechado utilizando padrão contínuo com fio absorvível. Em seguida foi feito a miorrafia com fio absorvível e padrão de sutura em “x” e dermorrafia com fio absorvível e sutura em padrão Wolff.

Figura 2 – Imagem do urólito retirado de vesícula urinária de coelho doméstico (*Oryctolagus cuniculus*).

Fonte: Arquivo pessoal, 2022.

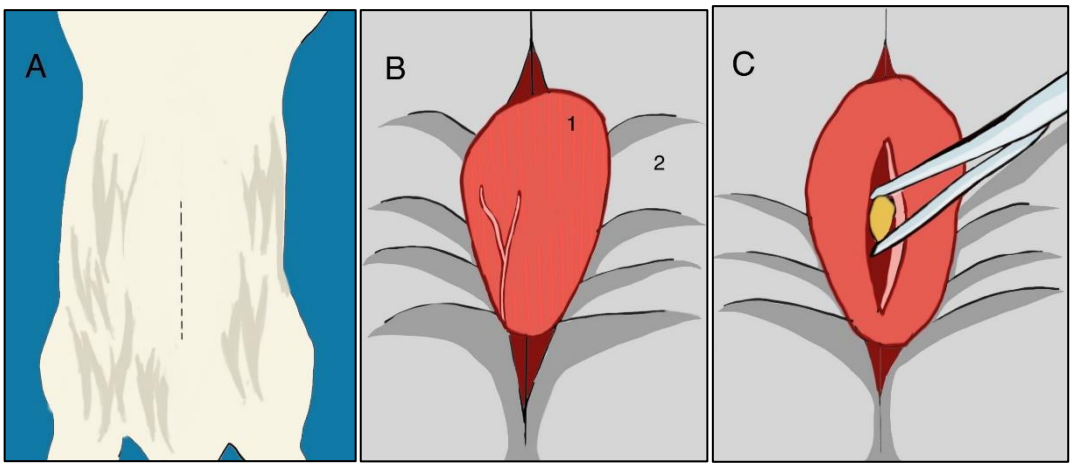

Figura 3 – **(A)** Local do acesso, incisão na musculatura em região de umbigo ao púbis. **(B)** Exposição da vesícula urinária isolada com compressas. 1- Vesícula urinária; 2 – compressas úmidas. **(C)** Incisão em face ventral da bexiga e remoção do cálculo com a pinça.

Fonte: Arquivo pessoal, 2023.

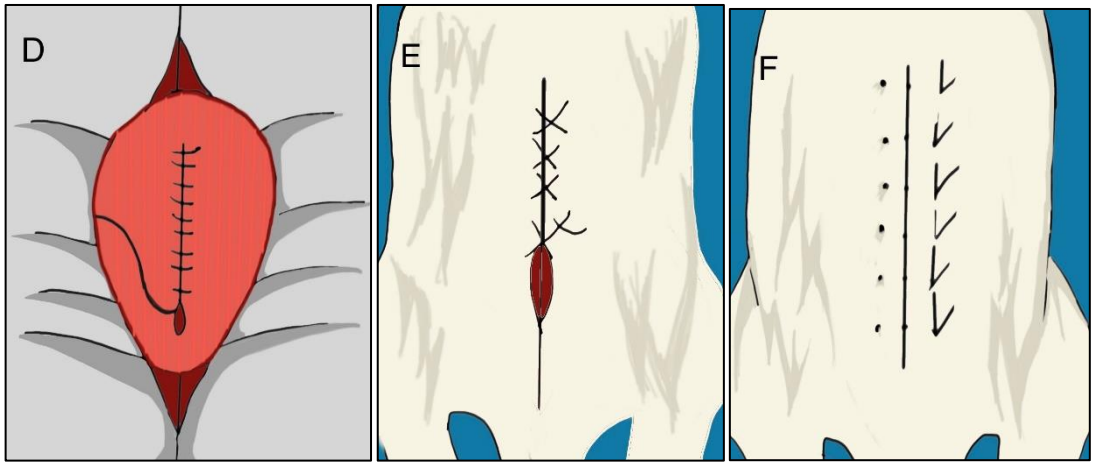

Figura 4 – **(D)** Padrão de sutura continua na cistorrafia. **(E)** Padrão de sutura em "x" na miorrafia. **(F)** Padrão de sutura Wolff na dermorrafia.

Fonte: Arquivo pessoal, 2023.

Para o pós-operatório imediato foi realizado a aplicação de tramadol na dose de 4,4 mg/kg e meloxicam na dose de 0,2 mg/kg por via subcutânea (SC) e maropitant (cerenia) na dose de 1 mg/kg por via intravenosa (IV), garantindo a analgesia do local da cirurgia, além do anti-inflamatório e antiemético para melhor recuperação do paciente (CARPENTER, 2012).

A paciente apresentou uma boa recuperação e recebeu alta médica no mesmo dia do procedimento, sem apresentar nenhum tipo de intercorrência. Ao chegar na casa da tutora, a paciente voltou a se comportar com normalidade. Após seis dias de procedimento a cicatrização já se demonstrava satisfatória.

4 DISCUSSÃO

Na medicina veterinária, os dados disponíveis sobre cirurgias em *pets* não convencionais são bem menores que em cães e gatos. Apesar de coelhos serem utilizados a muitos anos pela ciência, ainda está em evolução o seu reconhecimento como animal de estimação, além do manejo correto e seus tratamentos médicos. Apesar do aumento de popularidade, suas condições de criação são bem abaixo do ideal para eles, acarretando problemas de saúde e bem-estar (BROWN, 2011; QUINTON, 2005).

Diferente de cães e gatos, o metabolismo de cálcio é em quase sua totalidade absorvido através da dieta pelo intestino e o excesso do mineral é excretado pelos rins. Mesmo com a excessiva ingestão do cálcio na dieta a taxa de absorção não muda, porém, sua excreção aumenta. É realidade que muitos lagomorfos não possuem acesso ideal à água, assim como uma dieta inadequada, o que predispõe a concentração da urina rica em minerais (KUCERA, 2017).

De acordo com Harcourt-Brown (2002) os sinais clínicos da urolitíase podem ser bastante inespecíficos, podendo indicar também outras patologias, os sinais incluem depressão, postura arqueada, diminuição de apetite, anúria, claudicação, hematúria. Considerando a grande incidência de urolitíase na espécie, é sugerido ao médico veterinário a investigação dos animais que apresentem sintomas indefinidos, devendo incluir o exame de imagem radiográfico. No caso relatado, o médico veterinário solicitou os exames de imagem suspeitando de fratura em membro pélvico esquerdo e o resultado evidenciou o urólito em topografia de vesícula urinária, sendo concluído o diagnóstico e feita a indicação de tratamento cirúrgico devido ao tamanho do cálculo. O exame de radiografia foi um passo importante para o caso, pela identificação e diagnóstico.

A cirurgia é indicada para os lagomorfos que tenha cálculos na vesícula urinária ou uretra. Caso haja obstrução ou vazamento resultando em hipercalemia antes da cirurgia, deve ser resolvido com fármacos para que a anestesia seja realizada (BROWN, 2011). A técnica cirúrgica para os coelhos segue a mesma técnica empregada em pequenos animais, desde que compreenda a anatomia de cada animal e suas particularidades. O acesso à vesícula urinária foi feito pela cavidade abdominal e a incisão na bexiga foi realizado em região ventral, distante dos grandes vasos e do trígono vesical (FOSSUM, 2015). As ilustrações correspondentes ao procedimento possibilitam a junção da teoria com a visualização das partes anatômicas, trazendo mais segurança ao cirurgião e menos chances de complicações no momento da cirurgia e no pós-cirúrgico. Em 1,5% dos procedimentos cirúrgicos houve complicações que se manifestaram em vômitos, depressão e outros sinais decorrentes as alterações metabólicas, além

de hematúria e disúria relatadas após 37% a 50% das cistolitotomias (BROWN, 2011; JOHNSTON, TOBIAS, 2017).

Como particularidade desses animais, a vesícula urinária se apresenta com uma camada mais fina e delicada que outros mamíferos, necessitando de um maior cuidado na incisão e sutura. Muitos materiais absorvíveis podem ser utilizados como escolha para o fechamento da incisão, desde que não usem grampos ou suturas inabsorvíveis, que podem predispor a formação de novos cálculos. Estudos apontam que há uma taxa alta do surgimento de urolitíase associado a suturas em pequenos animais (9,4% em cães e 4% em gatos). A bexiga é um tecido frágil, principalmente em coelhos, e a escolha final da sutura deve depender do tamanho do animal e espessura da parede do órgão (JOHNSTON, TOBIAS, 2017).

O tratamento cirúrgico é efetivo quando se tem um tratamento pós-operatório, utilizando principalmente a junção de analgésicos, anti-inflamatórios e em algumas hipóteses, o uso de antibióticos pode ser requerido. Segundo a recomendação do Carpenter (2012) o pós-cirúrgico imediato do paciente foi realizado um protocolo terapêutico com Cloridato de Tramadol, Meloxicam e Maropitant, fármacos bastante utilizados no pós-cirúrgico de pequenos animais e pets não convencionais, seguindo as doses certas para cada espécie. No relato o paciente teve uma rápida recuperação, indicando o sucesso do tratamento cirúrgico em conjunto com a terapêutica de lagomorfos.

Segundo Guimarães *et al.* (2020) cita em seu relato, a associação das medicações com o tratamento cirúrgico, além da adequação da dieta, resultou em bons prognósticos, assim como o paciente desse trabalho. Fato que está relacionado a uma adoção adequada do protocolo clínico baseado em literaturas atualizadas sobre a terapêutica e procedimentos.

Para lagomorfos a dieta deve conter uma quantidade ideal de cálcio, pois a carência de cálcio leva a prejuízo nos dentes e ossos, e alimentos ricos em cálcio pode levar a formação dos cálculos em bexiga e rins (QUINTON, 2005). Os coelhos apresentam preferência em água em potes ou tigelas, diferente de outros mamíferos como gatos, que preferem bebedouros automáticos. No caso relatado foi indicado o aumento da ingesta hídrica para o animal e ajustes na dieta.

5 CONSIDERAÇÕES FINAIS

Com o aumento da incidência de casos de urolitíase em lagomorfos pela sua predisposição a formação de cálculos, os clínicos e cirurgiões de *pets* não convencionais devem estar atentos a importância da investigação clínica associada a exames de imagem, além do conhecimento da técnica cirúrgica correta para o procedimento de cistolitotomia nesses animais, para realizá-lo com segurança. No caso apresentado o paciente passou por uma conduta eficaz, o que proporcionou um tratamento eficiente para sua condição, trazendo alívio das dores e recuperando a saúde e bem-estar. É indicativo que os profissionais da área dispostos a procurar conhecimento, possuem maior efetividade nos tratamentos.

REFERÊNCIAS

ANDRADE, A.; PINTO, S. C.; OLIVEIRA, R. S. **Animais de laboratório: criação e experimentação**. Editora Fiocruz, 2002.

BROWN, Cyndi. Urolithiasis and cystotomy in the rabbit. **Lab animal**, v. 40, n. 3, p. 73-74, 2011.

CARPENTER, J. W.; MARION, C. J. **Exotic animal formulary**. 4th edition. St Louis (MO): Elsevier/Saunders, 2012.

CUBAS, Z.S.; SILVA, J.C.R.; CATÃO-DIAS, J.L. **Tratado de animais selvagens**. São Paulo: Roca, 2014.

DI GIROLAMO, Nicola et al. Cystoscopic diagnosis of polypoid cystitis in two pet rabbits. **Journal of the American Veterinary Medical Association**, v. 251, n. 1, p. 84-89, 2017.

FOSSUM, Theresa Welch. **Cirurgia de pequenos animais**. Elsevier Brasil, 2015.

GUIMARÃES, Claudio Douglas Oliveira *et al*. Cistolitectomia para tratamento de cistolitíase em coelho doméstico (Oryctolagus cuniculus): relato de caso. **Medicina Veterinária (UFRPE)**, v. 14, n. 2, p. 92-98, 2020.

HARCOURT-BROWN, Frances; HARCOURT-BROWN, Nigel H. **Textbook of rabbit medicine**. Butterworth-Heinemann, 2002.

HARCOURT-BROWN, F. M.; HOLLOWAY, H. K. R. Encephalitozoon cuniculi in pet rabbits. **Veterinary record**, v. 152, n. 14, p. 427-431, 2003.

HARCOURT-BROWN, Frances Margaret. Diagnosis of renal disease in rabbits. **Veterinary Clinics: Exotic Animal Practice**, v. 16, n. 1, p. 145-174, 2013.

JOHNSTON, Spencer A.; TOBIAS, Karen M. **Veterinary surgery: small animal expert consult**. Elsevier Health Sciences, 2017.

KUCERA, Jaroslav et al. Calcium sulfate dihydrate urolithiasis in a pet rabbit. **Journal of the American Veterinary Medical Association**, v. 250, n. 5, p. 534-537, 2017.

MANN, F. A.; CONSTANTINESCU, G. M.; YOON, H. (Ed.). **Fundamentals of small animal surgery**. John Wiley & Sons, 2011.

MEREDITH, Anna et al. **BSAVA manual of rabbit medicine**. British Small Animal Veterinary Association, 2014.

MORAILLON, R. et al. Manual Elsevier de veterinária. **Diagnóstico e tratamento de cães, gatos e animais exóticos.** 7ed. Elsevier: Rio de Janeiro, p. 1008, 2013.

QUESENBERRY, Katherine E.; CARPENTER, James W. **Ferrets, rabbits and rodents**. Elsevier, 2021.

QUINTON, Jean-François. **Novos Animais de Estimação-Pequenos Mamíferos**. Editora Roca, 2005.

RODRIGUES, Natália et al. Resolução espontânea de urolitíase uretral peniana severa em um coelho: relato de caso. **Enciclopédia biosfera**, v. 16, n. 29, 2019.

SMITH, Molly Varga. **Textbook of rabbit medicine**. Elsevier Health Sciences, 2013.

WHITE, R. N. Management of calcium ureterolithiasis in a French lop rabbit. **Journal of Small Animal Practice**, v. 42, n. 12, p. 595-598, 2001.