FACULDADE DE ENFERMAGEM NOVA ESPERANÇA
CURSO DE BACHARELADO EM MEDICINA VETERINÁRIA

EDNA DA SILVA

BLEFAROPLASTIA BILATERAL EM FELINO: RELATO DE CASO

JOÃO PESSOA
2023

EDNA DA SILVA

BLEFAROPLASTIA BILATERAL EM FELINO: RELATO DE CASO

Trabalho de Conclusão de Curso apresentado à Coordenação do Curso de Graduação em Medicina Veterinária da Faculdade de Enfermagem Nova Esperança como exigência parcial para obtenção do título de Bacharel em Medicina Veterinária.

ORIENTADOR: Prof° Dr. José Rômulo Soares dos Santos

JOÃO PESSOA

2023

S578b Silva, Edna da

Blefaroplastia bilateral em felino: relato de caso / Edna da Silva. – João Pessoa, 2023.

39f.; il.

Orientador: Profº. Dº. José Rômulo Soares dos Santos.

Trabalho de Conclusão de Curso (Graduação em Medicina Veterinária) – Faculdade Nova Esperança - FACENE

1. Oftalmologia. 2. Entrópio. 3. Pálpebra. 4. Cirurgia. I. Título.

CDU: 617.7:636.044

EDNA DA SILVA

BLEFAROPLASTIA BILATERAL EM FELINO

Trabalho de Conclusão de Curso apresentado pela aluna Edna da Silva do Curso de Bacharelado em Medicina Veterinária, tendo obtido o conceito _____, conforme a apreciação da Banca Examinadora.

Aprovado em _____ de _____ de 202___.

BANCA EXAMINADORA

_____

Prof. Dr. José Rômulo Soares dos Santos – Orientador

(FACENE - Faculdade de Enfermagem Nova Esperança)

_____

Prof. Dr. Atticcus Tanikawa – Membro

(FACENE - Faculdade de Enfermagem Nova Esperança)

_____

Profª. Dra. Nadja Soares Vila-Nova – Membro

(FACENE - Faculdade de Enfermagem Nova Esperança)

Aos animais que tive a oportunidade de ajudar
e àqueles que fui incapaz.

AGRADECIMENTOS

Agradeço primeiramente a Deus por me guiar e conceder forças para trilhar este caminho. Agradeço imensamente e de todo coração aos meus pais, Anunciada de Fátima da Silva e Edmilson Soares da Silva; e aos meus irmãos, Mariana da Silva e Pedro Soares da Silva, por todo o amor, carinho, compreensão e dedicação. Os desafios que enfrentamos como família foram verdadeiras lições de vida. Juntos, aprendemos a crescer, a adaptar-nos e a enfrentar o desconhecido. Cada obstáculo se transformou em uma oportunidade de fortalecimento, e isso é algo que levarei para o resto da minha vida. Cada conquista representa um reflexo do investimento e amor que vocês depositaram em mim. Sei que, sem o alicerce sólido que vocês construíram, eu não estaria aqui.

Aos meus amigos da faculdade, Nykole Félix, José Fabrício, João Victor e Rayane Oliveira, quero expressar meu profundo agradecimento a cada um de vocês pelo inestimável apoio, carinho, amizade, companheirismo, conselhos e incentivos. Em momentos de incerteza, foi a amizade de vocês que iluminou meu caminho, tornando os desafios mais fáceis de superar e as vitórias mais significativas.

À toda minha turma de graduação, agradeço por me acolherem como parte de uma nova família. Agradeço a cada um de vocês por fazerem desta jornada uma experiência inesquecível. Vocês são incríveis.

Ao meu professor e orientador Dr. José Rômulo Soares, pela oportunidade concedida, pelo apoio, dedicação e paciência durante este percurso. Agradeço ao Prof. Dr. Atticcus Tanikawa que sempre foi solícito quando precisei, por me incentivar e apoiar em momentos difíceis. À Profª. Dra. Nadja Soares Vila-Nova e ao Prof. Dr. Artur Carreiro, que gentilmente aceitaram participar da banca, agradeço por todo conhecimento, pelas sugestões e contribuições para a melhoria deste trabalho. À Profª. Dra. Maiza Araújo Cordão, muito obrigada por nos guiar, apoiar e inspirar.

Expresso minha sincera e profunda gratidão a todos os professores do curso de Medicina Veterinária da FACENE, por compartilharem seu conhecimento, pela dedicação, paciência e incentivo constantes. Suas aulas foram mais do que momentos de aprendizado; foram experiências enriquecedoras que despertaram em mim o amor pela profissão e a compreensão da responsabilidade que ela carrega.

A toda a equipe e colaboradores da FACENE, cujo empenho diário contribui para a construção do nosso futuro, expresso meus mais sinceros agradecimentos.

Agradeço imensamente a todos os profissionais e equipe do Centro de Controle de Zoonoses (CCZ) de João Pessoa, Centro Médico Veterinário (CMV), Gino Pet e Clínica do Pet. Muito obrigada pelo aprendizado e companheirismo.

A todos que, de maneira direta ou indireta, colaboraram para concretizar esta jornada, o meu mais sincero agradecimento.

RESUMO

O entrópio é uma afecção caracterizada pela inversão das pálpebras, superior ou inferior. Esta condição possui diferentes origens e em felinos, pode ser observada com maior frequência nas raças Maine Coon e Persa, resultando em irritação das superfícies da conjuntiva e da córnea através da fricção dos cílios e pelos faciais da pálpebra. A blefaroplastia a partir da técnica modificada de Hotz-Celsus é o procedimento cirúrgico mais utilizado para correção de entrópio e consiste na ressecção musculocutânea da região palpebral seguida por sutura da incisão. Relata-se um caso de blefaroplastia bilateral para o tratamento de entrópio primário moderado de pálpebra superior e inferior de ambos os olhos em um felino sem raça definida, atendido em uma clínica veterinária na cidade de João Pessoa – Paraíba. O felino recebeu antibioticoterapia, analgésico, anti-inflamatório e limpezas diárias dos pontos cutâneos e apresentou boa recuperação pós-operatória. A cirurgia foi capaz de corrigir satisfatoriamente o entrópio em ambos os olhos e proporcionar a restauração da função normal das pálpebras.

PALAVRAS-CHAVE: oftalmologia, entrópio, pálpebra, cirurgia.

ABSTRACT

Entropion is a condition characterized by the inversion of the upper or lower eyelids. This condition has different origins and in felines, it is more frequently observed in the Maine Coon and Persian breeds, resulting in irritation of the conjunctival and corneal surfaces due to the friction of eyelashes and facial hair from the eyelid. Blepharoplasty using the modified Hotz-Celsus technique is the most commonly used surgical procedure for correcting entropion. It involves the musculocutaneous resection of the eyelid region followed by suture of the incision. The objective of this study is to report a case of bilateral blepharoplasty for the treatment of moderate primary entropion of the upper and lower eyelids of both eyes in a mixed-breed feline, treated at a veterinary clinic in João Pessoa, Paraíba. The feline received antibiotic therapy, analgesics, anti-inflammatory drugs, and daily cleaning of the skin stitches, and showed good postoperative recovery. The surgery was able to satisfactorily correct entropion in both eyes and restore normal eyelid function.

KEYWORDS: ophthalmology, entropion, eyelid, surgery

LISTA DE FIGURAS

Figura 1 - Ilustração esquemática da anatomia ocular felina 9

Figura 2 - Diagrama das três túnicas que compõem o globo dos mamíferos. Túnica fibrosa mais externa (roxo claro e escuro), constituída pela córnea e esclera; a túnica vascular média (laranja claro), composta pela íris, corpo ciliar e coroide; e a túnica nervosa interna (laranja escura) composta pela retina e pelo nervo óptico 11

Figura 3 - Posição de angulação da margem palpebral com entrópio (esquerda) e aspecto normal (direita) 14

Figura 4 - Classificação quanto à localização do entrópio **15**

Figura 5 - Sinais clínicos do entrópio. Da esquerda para direita: A- Sequestro de córnea, edema, neovascularização, descarga mucoide; B- Macho Maine Coon com entrópio no olho direito; C- Filho do animal B apresentando entrópio de olho direito; D- Irritação da superfície ocular resultando em epífora e dermatite; E- Entrópio bilateral resultante de enoftalmia; F e G- Vascularização corneal resultante de irritação crônica; H- Sequestro de córnea associado a entrópio de pálpebra inferior 19

Figura 6 - Aparência pré-operatória do paciente felino apresentando entrópio bilateral total moderado de pálpebra superior e inferior 23

Figura 7 - Técnica modificada de Hotz-Celsus para correção de entrópio realizada no paciente felino. Aplicação de pressão digital sobre a pele da pálpebra adjacente à margem entrópica superior (A) e inferior (B), para exposição da margem livre da pálpebra. Área de pele palpebral a ser removida (C). Posicionamento de placa palpebral de Jaeger no fórnice conjuntival sob a pálpebra para delineamento e excisão porção de pele em formato semilunar com o auxílio de lâmina de bisturi 15 e pinça Halsted Mosquito (D). A ferida cirúrgica foi fechada com pontos simples interrompidos nas bordas da pele usando fio Nylon 4-0; a primeira sutura é inserida para dividir a linha de incisão (E); suturas adicionais são posicionadas para fechar a abertura remanescente (F). Aspecto final da cirurgia realizada em ambos os olhos do paciente felino (G) 27

Figura 8 - Felino após a cirurgia de correção de entrópio 28

Figura 9 - Felino após a remoção de pontos cutâneos 29

LISTA DE TABELAS

Tabela 1 - Hemograma e leucograma pré-cirúrgicos do paciente felino com inversão palpebral 25

Tabela 2 - Perfil bioquímico pré-cirúrgico do paciente felino com inversão palpebral 25

SUMÁRIO

1 INTRODUÇÃO 7
2 OBJETIVOS 8
2.1 Objetivo Geral 8
2.2 Objetivos Específicos 8
3 REVISÃO DE LITERATURA 9
3.1 Anatomia do olho 9
3.2 Entrópio 13
3.3 Aspectos epidemiológicos 15
3.4 Fisiopatologia 17
3.5 Sinais Clínicos 18
3.6 Diagnóstico 20
3.7 Tratamento e prognóstico 21
4 DESCRIÇÃO DO CASO 24
5 RESULTADOS E DISCUSSÃO 29
6 CONSIDERAÇÕES FINAIS 32
REFERÊNCIAS 33

1 INTRODUÇÃO

Com o desenvolvimento da oftalmologia no campo da Medicina Veterinária, deu-se início o aperfeiçoamento e evolução de práticas clínico-cirúrgicas. Na oftalmologia veterinária, é fundamental que o médico veterinário tenha não apenas conhecimento da anatomia e fisiologia ocular, mas também receba um treinamento técnico especializado para garantir a realização de um exame oftalmológico adequado (ANDRADE, 2008; MAGGS, 2013b).

As pálpebras desempenham funções essenciais, como a proteção do bulbo do olho contra lesões, a regulação da distribuição do fluido lacrimal, a remoção de detritos da superfície do olho e a prevenção do ressecamento e da abrasão física da córnea. As anormalidades anatômicas das pálpebras e da disposição das bordas palpebrais, podem resultar em diminuição da funcionalidade, causar patologias na superfície ocular e causar irritação mecânica se as superfícies pilosas estiverem em contato com a superfície da córnea (AQUINO, 2008; MAGGS, 2013a; MOORE; CONSTANTINESCU, 1997; STADES; VAN DER WOERDT, 2020).

O entrópio é uma condição que afeta os gatos de forma incomum, sendo mais frequentemente observada nas raças Maine Coon e Persa. Ele ocorre quando a margem da pálpebra se volta para dentro, resultando na irritação da córnea devido ao contato dos cílios e pelos palpebrais com a superfície ocular. Os sinais clínicos de entrópio incluem irritação de córnea e conjuntiva bulbar, epífora, blefaroespasmo, fotofobia, conjuntivite e secreção purulenta, vascularização corneana e pigmentação, ulceração e sequestro corneano (KIM; KANG; SEO, 2020; MAGGS, 2013; MAGRANE, 1971; READ; BROUN, 2007; WILLIAMS; KIM, 2009).

A blefaroplastia é o termo que descreve o procedimento de cirurgia das pálpebras. Existem várias técnicas cirúrgicas disponíveis para correção do entrópio. Entre elas, uma das mais simples e bem-sucedidas é a técnica de Hotz-Celsus modificada, que é frequentemente usada em cães adultos para corrigir essa condição (GRAHN; CULLEN; PEIFFER, 2004; SERRANO; RODRÍGUEZ, 2014). No diagnóstico diferencial, é importante considerar outras condições, como triquíase, distiquíase e coloboma palpebral (STADES; VAN DER WOERDT, 2020).

Este trabalho tem como objetivo relatar um caso de blefaroplastia bilateral para correção de entrópio em um felino sem raça definida, utilizando a técnica modificada de Hotz-Celsus (GELLAT; PLUMMER, 2022).

2 OBJETIVOS

2.1 Objetivo Geral

Relatar um caso de blefaroplastia bilateral para correção de entrópio em um felino sem raça definida a partir da técnica de modificada de Hotz-Celsus.

2.2 Objetivos Específicos

- Discorrer sobre a importância do conhecimento da oftalmologia veterinária para o diagnóstico adequado das alterações palpebrais.
- Descrever o tratamento cirúrgico com a técnica modificada de Hotz-Celsus para a correção de entrópio.

3 REVISÃO DE LITERATURA

3.1 Anatomia do olho

A Medicina Veterinária atribui grande importância à oftalmologia, tornando indispensável para os especialistas dessa área o aprofundamento no estudo minucioso da anatomia ocular e suas estruturas anexas. Santos e Alessi (2012) classificam os olhos como órgãos sensitivos complexos e protegidos por estrutura óssea, muscular e cutânea e que possuem receptores, sistema de lente para focalização da luz e nervos para condução dos impulsos dos receptores até o cérebro. O órgão visual é composto por um globo ocular e diversos componentes acessórios (Figura 1), dentre eles os músculos oculares, responsáveis pelo movimento do globo ocular, as pálpebras, que o protegem, e o sistema lacrimal, que mantém úmidas as partes externas do olho (SINGH, 2021).

Figura 1 - Ilustração esquemática da anatomia ocular felina.

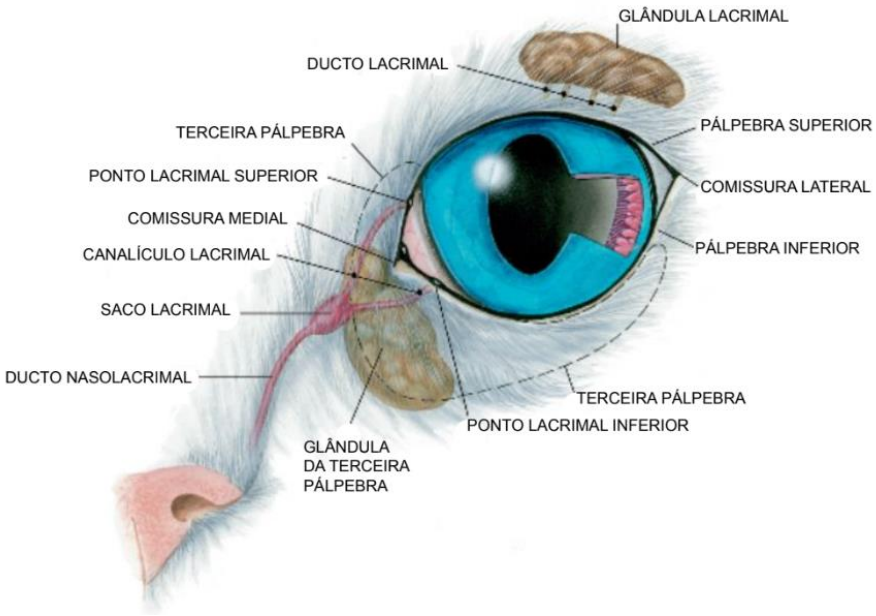

Fonte: Adaptado de Hudson (2010).

O bulbo do olho (Figura 2) é formado por três túnicas: túnica fibrosa externa, túnica vascular média e túnica nervosa interna (SANTOS; ALESSI, 2012; SASAHARA, 2021). A túnica fibrosa externa, constituída por esclera e córnea (que se unem em uma região denominada limbo), representa a camada mais externa, sendo composta por tecido conjuntivo denso que dá forma ao olho e sustenta os componentes internos (SANTOS; ALESSI, 2012;

SASAHARA, 2021; SINGH, 2021). A esclera é a parte posterior opaca da túnica fibrosa, que é composta por uma rede densa de fibras colágenas e elásticas, apresentando tipicamente uma coloração branca (SINGH, 2021). A córnea é altamente sensível devido à presença de terminações nervosas livres próximas ao seu epitélio anterior, não possui vasos sanguíneos e sua nutrição se dá através dos vasos do limbo, pela lágrima e humor aquoso (SASAHARA, 2021; SINGH, 2021). A córnea possui abaulamento frontal, sendo composta por um tipo especial de tecido conjuntivo denso organizado em lâminas e, embora a transparência da córnea seja em grande parte devido à organização cuidadosa de suas fibras, ela também é um fenômeno fisiológico que depende do fluxo constante de fluidos intersticiais (SINGH, 2021).

A túnica vascular média compreende o trato uveal, que consiste na coroide, corpo ciliar e íris. A coroide é uma rede vascular densa que reveste a esclera. Na região dorsal do fundo do olho, ela forma o tapete lúcido, que é uma área avascular que reflete a luz e ajuda na visão noturna (SANTOS; ALESSI, 2012; SASAHARA, 2021; SINGH, 2021). O corpo ciliar produz o humor aquoso, que preenche a câmara anterior do olho. Ele é constituído por um anel com cristais radiais, chamados processos ciliares, que ajudam a sustentar e mover a lente (estrutura transparente e biconvexa cuja função consiste na refração de luz) (SANTOS; ALESSI, 2012; SINGH, 2021). O músculo ciliar liso, localizado entre o corpo ciliar e a esclera, é responsável pela acomodação da visão, permitindo que o olho focalize em objetos próximos ou distantes. A íris é responsável pela cor dos olhos e possui uma abertura central, conhecida como pupila, que controla a entrada de luz no olho, direcionando-a para a retina. A túnica nervosa interna é composta pela retina e pelo nervo óptico, que são estruturas responsáveis pela captação e transmissão da luz na forma de impulsos nervosos sensoriais ao cérebro (SANTOS; ALESSI, 2012; SASAHARA, 2021; SINGH, 2021).

A retina tem início no ponto em que o nervo penetra na coroide, e se assemelha a um cálice oco, delimitando a superfície interna do olho e finalizando na margem da pupila. A porção óptica da retina tem início na coroide e abriga as células receptoras responsáveis pela captura da luz, os cones e os bastonetes (SASAHARA, 2021; SINGH, 2021).

Figura 2 - Diagrama das três túnicas que compõem o globo dos mamíferos. Túnica fibrosa mais externa (roxo claro e escuro), constituída pela córnea e esclera; a túnica vascular média (laranja claro), composta pela íris, corpo ciliar e coróide; e a túnica nervosa interna (laranja escura) composta pela retina e pelo nervo óptico.

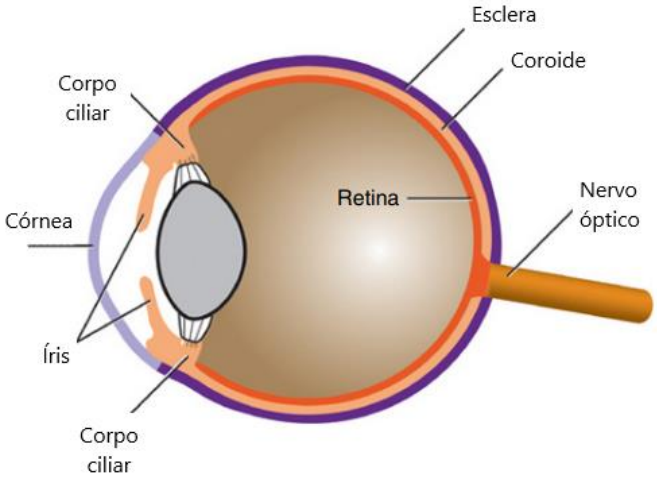

Fonte: Adaptado de Gelatt e Plummer (2022).

Segundo Miller (2013), entre os animais domésticos, os gatos são os que apresentam a adaptação mais eficiente para a visão noturna, com um limiar mínimo de detecção de luz até sete vezes menor do que o dos humanos, ou seja, sete vezes mais sensíveis à luz. Outras adaptações que permitem aos gatos enxergar bem em ambientes com pouca luz são: o tapete lúcido, que reflete 130 vezes mais luz do que a capacidade humana; uma pupila vertical em forma de fenda, que protege melhor a retina em ambientes com luz brilhante, produzindo uma abertura menor em condições de alta luminosidade, mas que também permite que 5,2 vezes mais luz entre no olho do que a pupila humana; uma córnea grande, que permite a entrada de mais luz no olho; uma lente localizada relativamente posteriormente, o que produz uma imagem menor, mas mais brilhante no fundo do olho; e uma retina rica em bastonetes, que são fotorreceptores sensíveis à luz (MILLER, 2013; SINGH, 2021).

Pálpebras, glândulas lacrimais e músculos extrínsecos são estruturas acessórias do bulbo (SASAHARA, 2021). As anormalidades na posição e função das pálpebras podem causar irritação crônica da córnea e da conjuntiva, provocando ulceração, ceratite microbiana, vascularização e pigmentação da córnea e, consequentemente, perda de visão ou perda do globo ocular (BOMFIM PEREIRA; RODRIGUES; CARVALHO RODRIGUES, 2010; SANTOS; ALESSI, 2012; VAN DER WOERDT, 2004).

As pálpebras são pregas musculo-cutâneas que possuem a função de proteção e distribuição do filme lacrimal pela superfície do olho (SANTOS; ALESSI, 2012). São

estruturas formadas por três camadas: a pele, a camada fibromuscular média e a membrana mucosa (SASAHARA, 2021). A composição das pálpebras inclui uma placa tarsal feita de tecido fibroso resistente (que proporciona estabilidade estrutural à pálpebra), músculos (que permitem o movimento de piscar), uma camada de pele externa (delicada, flexível e móvel) e uma camada interna de conjuntiva palpebral. Adicionalmente, existem também estruturas acessórias, tais como cílios e glândulas (MAGGS, 2013; MITCHELL, 2021; SINGH, 2021). No gato adulto, a fenda palpebral mede aproximadamente 28 mm de comprimento, embora existam variações entre os gatos braquicefálicos, que tendem a ter aberturas um pouco mais longas (MITCHELL, 2021). A terceira pálpebra, também chamada de membrana nictitante, possui característica semirrígida em consequência de uma estrutura cartilaginosa em forma de "T" que, nos felinos, apresenta movimentação ativa (SANTOS; ALESSI, 2012; SASAHARA, 2021) e tamanho extenso, sendo capaz de recobrir toda a córnea em determinadas circunstâncias (SINGH, 2021).

A terceira pálpebra é revestida por conjuntiva em ambos os lados e contém uma glândula lacrimal conhecida como a glândula da terceira pálpebra (SASAHARA, 2021). As glândulas tarsais (meibomianas ou de Meibômio) são glândulas sebáceas modificadas localizadas nas margens das pálpebras superiores e inferiores e se abrem na superfície palpebral próximo à junção muco-cutânea. Essas estruturas contribuem para a manutenção da estabilidade do filme lacrimal. Além disso, elas também revestem as margens palpebrais e ajudam a diminuir o transbordamento lacrimal sobre as margens das pálpebras (MANNING, 2014; SANTOS; ALESSI, 2012; SASAHARA, 2021).

O sistema lacrimal tem componentes secretores e excretores e, a produção e distribuição uniforme do filme lacrimal é essencial para a saúde dos olhos. Os componentes secretores são formados por diversas glândulas que contribuem para a formação do filme lacrimal presente na superfície ocular. A camada de mucina é produzida pelas células caliciformes conjuntivais, a camada aquosa intermediária é produzida pelas glândulas lacrimais e nictitantes e, a camada lipídica externa é produzida pelas glândulas meibomianas. O componente excretor consiste nos pontos lacrimais superior e inferior, seus respectivos canalículos, saco lacrimal e ducto nasolacrimal. As lágrimas são canalizadas para os pontos localizados dentro da margem palpebral encontrada na região próxima ao canto medial nas pálpebras. As lágrimas são drenadas através dos canalículos para o saco lacrimal, e seguem então através do ducto nasolacrimal para o vestíbulo da cavidade nasal ou oral (HARTLEY, 2014; MITCHELL, 2021).

Os músculos extrínsecos que movimentam o olho são compostos por quatro músculos retos (o músculo reto dorsal, o músculo reto ventral, o músculo reto medial e o músculo reto lateral, que tracionam o olho na direção em que estão inseridos), dois oblíquos (o músculo oblíquo dorsal, que move o olho na direção lateral e dorsal, e o músculo oblíquo ventral, que move o olho na direção lateral e ventral) e um retrator (o músculo retrator do bulbo, que traciona o globo ocular para o interior da órbita) (SASAHARA, 2021). A conjuntiva palpebral é uma membrana mucosa móvel, delgada e transparente formada por tecido ricamente vascularizado que recobre a face interna das pálpebras. Esta estrutura exerce função importante na dinâmica lacrimal, na proteção imunogênica do olho, na sua cinética e na reparação corneal (SANTOS; ALESSI, 2012).

Nos animais como cães, cavalos, bovinos, suínos e ovinos, é possível encontrar cílios na parte externa da margem palpebral superior. Em alguns casos, também há cílios presentes nas pálpebras inferiores de cavalos, bovinos e ovinos. Entretanto, os gatos não possuem cílios verdadeiros, mas apresentam uma fileira de pelos modificados que desempenham uma função semelhante. Em todas essas espécies, os cílios exercem um papel protetor direto e, em conjunto com as vibrissas ao redor dos olhos, aumentam a sensibilidade das pálpebras a estímulos potencialmente prejudiciais, o que acelera o reflexo de piscar e protege o globo ocular (MAGGS, 2013; LACKNER, 2001; SANTOS; ALESSI, 2012).

A vascularização das pálpebras é extensa, o que permite a cicatrização de feridas cirúrgicas ou acidentais com maior facilidade. O músculo orbicular do olho, inervado pelo nervo facial, circunda a margem palpebral na camada subcutânea, sendo ancorado lateral e medialmente pelo ligamento cantal lateral e ligamento cantal medial, o que resulta em uma abertura palpebral semelhante a uma fenda (rima palpebral). Na pálpebra superior, o músculo levantador da pálpebra superior permite a elevação dessa região e é inervado pelo nervo oculomotor, o que faz com que essa pálpebra seja mais móvel do que a inferior (LACKNER, 2001; MAGGS, 2013; SINGH, 2021). O músculo malaris é inervado pelo ramo bucal dorsal do nervo facial, sendo responsável por retrair a pálpebra inferior. A inervação sensorial da pálpebra é fornecida pelo nervo trigêmeo (LACKNER, 2001; MAGGS, 2013; MOORE; CONSTANTINESCU, 1997).

3.2 Entrópio

O entrópio é uma condição oftalmológica reconhecida na medicina veterinária e diagnosticada em várias espécies animais, incluindo cães, gatos, cavalos, ovinos, bovinos e

suínos. Embora possa afetar diferentes espécies, é mais comum em ovelhas e cães (DONNELLY et al., 2014).

As anormalidades na conformação das pálpebras são frequentemente relacionadas à raça. O entrópio representa um mau posicionamento palpebral no qual a margem se volta para dentro contra o globo ocular, enquanto a eversão palpebral é chamada de ectrópio. O entrópio deve ser diferenciado da triquíase, que é caracterizada pelo desvio dos cílios, e da distiquíase, que corresponde a formação de linha anômala dos cílios (BOMFIM PEREIRA; RODRIGUES; CARVALHO RODRIGUES, 2010; MAGRANE, 1971; TOWNSEND; BEDFORD; JONES, 2009). Mais tipicamente, as pálpebras inferiores estão envolvidas; no entanto, também pode ocorrer entrópio da pálpebra superior ou de ambas. Da mesma forma, a condição é mais comumente bilateral, apesar da possibilidade da ocorrência do entrópio de modo unilateral (ESSON, 2015; READ; BROUN, 2007; STADES; VAN DER WOERDT, 2020).

O grau de entrópio (Figura 3) é considerado leve quando a borda da pálpebra está inclinada em um ângulo de cerca de 45°, moderado quando inclinada em um ângulo de cerca de 90° e grave quando a borda da pálpebra está voltada para dentro em um ângulo de cerca de 180°.

Figura 3 - Posição de angulação da margem palpebral com entrópio (esquerda) e aspecto normal (direita).

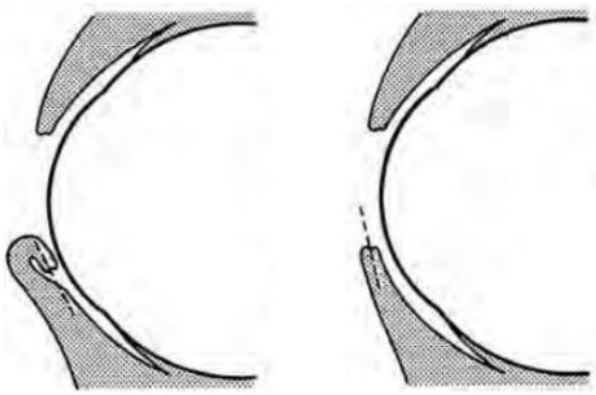

Fonte: Adaptado de Stades e Van Der Woerdt (2020).

O entrópio pode ser categorizado como primário (congênito ou de desenvolvimento) e secundário ou adquirido (espástico e cicatricial) e ainda classificado de acordo com a região afetada, como lateral, medial, angular ou total (Figura 4). O entrópio pode ocorrer devido a uma diferença de tensão entre os músculos orbicular do olho e malaris, e é influenciado por várias condições, incluindo o comprimento da fissura da palpebral, a conformação craniana, a

anatomia orbital, o gênero e a extensão das dobras de pele ao redor dos olhos (GELATT; PLUMMER, 2022; LAUS et al., 1999; STADES; VAN DER WOERDT, 2020).

Figura 4 - Classificação quanto à localização do entrópio.

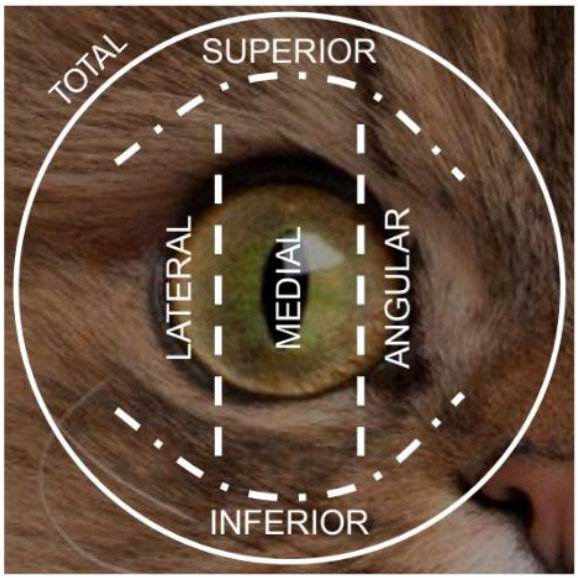

Fonte: Elaborado pelo autor e adaptado de Depositphotos, Gelatt e Plummer (2022), Stades e Van Der Woerdt (2020).

3.3 Aspectos epidemiológicos

O entrópio é uma condição oftálmica frequente em cães, sendo a forma primária a mais comum. Em gatos, o entrópio é menos frequente do que em cães e acredita-se que a forma cicatricial seja a causa mais comum. No entanto, em casos de doença ocular dolorosa, como a ceratite ulcerativa, o entrópio espástico pode ocorrer como consequência da inversão palpebral e persistir mesmo após a cura da doença principal (SERRANO; RODRÍGUEZ, 2014; READ; BROUN, 2007).

Um estudo realizado com 50 felinos com entrópio constatou que 52% eram animais mais velhos com perda de volume de tecido orbital (com entrópio involucional e/sem enoftalmia), 32% eram jovens com condições irritativas preexistentes na superfície ocular (como conjuntivite, ulceração e sequestro de córnea), 10% eram da raça Persa (com entrópio associado à anatomia facial braquicefálica) e, 6% eram machos jovens da raça Maine Coon (com inversão de pálpebra associada ao excesso de tecido da "papada" facial) (WILLIAMS; KIMS, 2009).

McDonald e Knollinger (2019) realizaram um estudo sobre o tratamento de entrópio em 40 animais, incluindo felinos de raças e idades variadas. Os autores observaram que a idade mediana de ocorrência de entrópio para gatos, foi de 9,7 anos. Ainda sobre o estudo, os autores afirmam que os felinos sem raça definida foram os mais comumente afetados (66,7%), seguido da raça Persa (16,7%), Siamês (8,3%) e Himalaia (8,3%).

Segundo McDonald e Knollinger (2019), sobre a etiopatogenia dos casos de entrópio em felinos, o entrópio secundário senil foi mais diagnosticado (66,7%), seguido do primário (25%) e cicatricial (8,3%). Os autores consideraram todos os casos de entrópio secundário como relacionados à idade (senil). Em relação à gravidade dos casos de entrópio, observou-se que, o grau da afecção pode variar de leve a grave em todas as espécies, sendo a forma leve a mais comum em cães e gatos, seguida pela moderada e por último, grave.

Segundo Read e Broun (2007), as corrências de entrópio primário em gatos são incomuns, com exceção da raça Persa que possui uma predisposição genética. Adicionalmente, os autores observaram a presença de uma forma de entrópio secundário em animais adultos, que não se caracteriza por ser espástica ou cicatricial, e pode ocorrer devido à enoftalmia causada pela perda de volume orbital, como em casos de perda de peso ou miosite mastigatória crônica, ou por deposição excessiva de gordura periocular, que afeta a conformação palpebral.

Em um estudo realizado por Bøe e Ropstad (2017) com 20 gatos Maine Coon diagnosticados com entrópio, observou-se que 80% dos animais possuíam 3 anos de idade ou menos e 95% não apresentavam doenças oculares subjacentes ou predisponentes. Para os autores, a idade jovem dos animais associada a apresentação relativamente semelhante da doença, podem ser consideradas como possíveis justificativas para a suposição da ocorrência de entrópio primário relacionada a uma predisposição genética para a doença ocular. Os autores afirmam que o formato de cabeça larga em felinos Maine Coon pode predispor a uma maior quantidade de excesso de pele no rosto, com a formação de dobras nas bochechas e olhos mais profundos. Como resultado, a pálpebra inferior pode ter menos sustentação, permitindo que ela role e cause o contato da pele com o globo ocular. Williams e Kim (2009) observaram em seu estudo que as fêmeas Maine Coon, por não terem as características faciais marcadas dos machos, não foram afetadas por entrópio. Entretanto, segundo o estudo de Bøe e Ropstad (2017), 2 fêmeas foram diagnosticadas com entrópio em uma população de 20 gatos Maine Coon, enquanto Bott e Chahory (2022) identificaram 2 fêmeas em uma população de 25 indivíduos para esta mesma raça.

O estudo realizado por Bott e Chahory (2022) sobre a epidemiologia e apresentação clínica de doenças oculares presumidamente hereditárias ou relacionadas à raça em uma

população de 129 gatos na França, os autores verificaram que o entrópio foi identificado em 19,4% dos animais. Dentre as oito raças identificadas nesta subpopulação, Persas e Maine Coons foram as mais representadas. Ainda sobre o estudo, os autores observaram que a idade média para ocorrência de entrópio em gatos da raça Persa, Maine Coon e sem raça definida foi de 5,6; 1,0 e 1,7 anos, respectivamente; e, 80% foram acometidos bilateralmente e 20% unilateralmente.

Bott e Chahory (2022) afirmam que, consistente com o estudo de Williams e Kim (2009), foi possível observar uma maior predisposição de entrópio primário para machos da raça Maine Coons, possivelmente devido a características conformacionais. Contudo, segundo os autores, embora os gatos Maine Coon machos tenham sido mais representados estatisticamente, não foi possível comprovar uma preferência significativa por sexo nessa raça devido à limitação de poder estatístico para análise.

3.4 Fisiopatologia

As pálpebras (incluindo seus cílios e glândulas), assim como a ação e o reflexo de piscar, protegem o olho de lesões físicas, limitam a dessecação por meio da redução da evaporação e distribuição uniforme do filme lacrimal pré-corneano (MAGGS, 2013; STADES; VAN DER WOERDT, 2020). Portanto, a presença de uma anatomia anormal das pálpebras pode levar à redução da capacidade funcional e, com frequência, provocar problemas na superfície ocular. (MAGGS, 2013; MOORE; CONSTANTINESCU, 1997).

O desenvolvimento do entrópio pode ser causado por diversos fatores, alguns considerados primários e outros secundários. O entrópio primário ocorre devido a uma anormalidade conformacional da pálpebra e pode, adicionalmente, envolver o comprimento excessivo da pálpebra, frouxidão e/ou redundância da dobra da sobrancelha. Já o entrópio espástico é resultado de desconforto ocular e blefaroespasmo crônico, e pode ser diferenciado do entrópio primário por meio da aplicação de um agente anestésico tópico, que alivia os sintomas espásticos. O entrópio secundário, por sua vez, pode ser causado por anormalidades no posicionamento ou tamanho do globo ocular, sendo a enoftalmia e a atrofia muscular as causas mais comuns. Finalmente, o entrópio cicatricial pode ocorrer devido à contração pós-inflamatória (ESSON, 2015; LAUS et al., 1999; READ; BROUN, 2007).

Nos animais domésticos, o ato de fechar as pálpebras pode ser extremamente intenso, especialmente se o animal está sentindo dor. Quando há enoftalmia ou microftalmia, há uma diminuição no suporte da borda palpebral, o que permite que a pálpebra gire em direção ao

globo ocular (causando entrópio secundário), resultando em desconforto e levando à contração do músculo orbicular dos olhos (STADES; VAN DER WOERDT, 2020). O entrópio cicatricial pode surgir secundário à contratura pós-inflamatória. Independentemente da etiologia do entrópio, a patologia da córnea geralmente surge como resultado da triquíase (ESSON, 2015; READ; BROUN, 2007).

O entrópio provoca desconforto ocular que pode ser percebido através de epífora (aumento do lacrimejamento) e blefaroespasmo (contrações involuntárias das pálpebras). Esse desconforto pode se agravar em decorrência da retração do globo ocular e do blefaroespasmo, o que intensifica a inversão da pálpebra. Esse fenômeno é conhecido como componente espástico do entrópio. Em situações mais graves, pode ocorrer inflamação ou ulceração da córnea (PETERSEN-JONES; CRISPIN, 2002).

O comprimento da pálpebra pode ser considerado como um fator de risco para o desenvolvimento de entrópio primário. Em raças de cães e gatos que são mais suscetíveis a essa condição, a fenda palpebral é significativamente mais longa do que a média das respectivas espécies (READ; BROUN, 2007; PETERSEN-JONES; CRISPIN, 2002). No entanto, Read e Broun (2007) afirmam que, entre as raças predispostas, o comprimento médio da fenda palpebral não apresenta diferença significativa entre os indivíduos com entrópio e aqueles sem, sugerindo que outros fatores também contribuem para o surgimento de entrópio primário nessas raças, além do comprimento da pálpebra (READ; BROUN, 2007).

3.5 Sinais Clínicos

Os sinais clínicos de entrópio (Figura 5) incluem desconforto ocular, que pode ser evidenciado pela presença de epífora e blefaroespasmo (PETERSEN-JONES; CRISPIN, 2002), fotofobia, conjuntivite, ceratite; além de, edema, vascularização, granulação, pigmentação, ulceração e sequestro de córnea. Quando há a presença de infecção bacteriana, observa-se secreção ocular mucopurulenta espessa e, a diminuição da visão pode ocorrer devido ao fechamento constante das pálpebras ou da presença de manchas na córnea que causam opacidade (FEATHERSTONE; SANSOM, 2004; MOORE; CONSTANTINESCU, 1997; STADES; VAN DER WOERDT, 2020). A margem e a superfície externa da pálpebra geralmente encontram-se úmidas e descoloridas. A borda e a superfície exterior da pálpebra costumam estar molhadas e muitas vezes sem cor. A irritação na região do nervo trigêmeo resulta em dor contínua para o paciente, o que leva ao aumento da produção lacrimal, enoftalmia, perda de suporte da margem palpebral e consequentemente, aumento do entrópio.

O autotrauma infligido na tentativa de aliviar a dor, pode levar a mais danos criando um ciclo vicioso que só pode ser interrompido com a correção cirúrgica do entrópio (STADES; VAN DER WOERDT, 2020).

De acordo com Van der Woerdt (2004), a presença de entrópio e ptose da pálpebra superior é frequentemente observada em raças de cães que possuem muitas dobras cutâneas na região da testa. Segundo o autor, o peso das dobras cutâneas pode resultar em ptose palpebral superior, agravando o blefaroespasmo, irritação da córnea, vascularização e ulceração decorrentes do entrópio.

Figura 5 - Sinais clínicos do entrópio. Da esquerda para direita: A- Sequestro de córnea, edema, neovascularização, descarga mucóide; B- Macho Maine Coon com entrópio no olho direito; C- Filho do animal B apresentando entrópio de olho direito; D- Irritação da superfície ocular resultando em epífora e dermatite; E- Entrópio bilateral resultante de enoftalmia; F e G- Vascularização corneal resultante de irritação crônica; H- Sequestro de córnea associado a entrópio de pálpebra inferior.

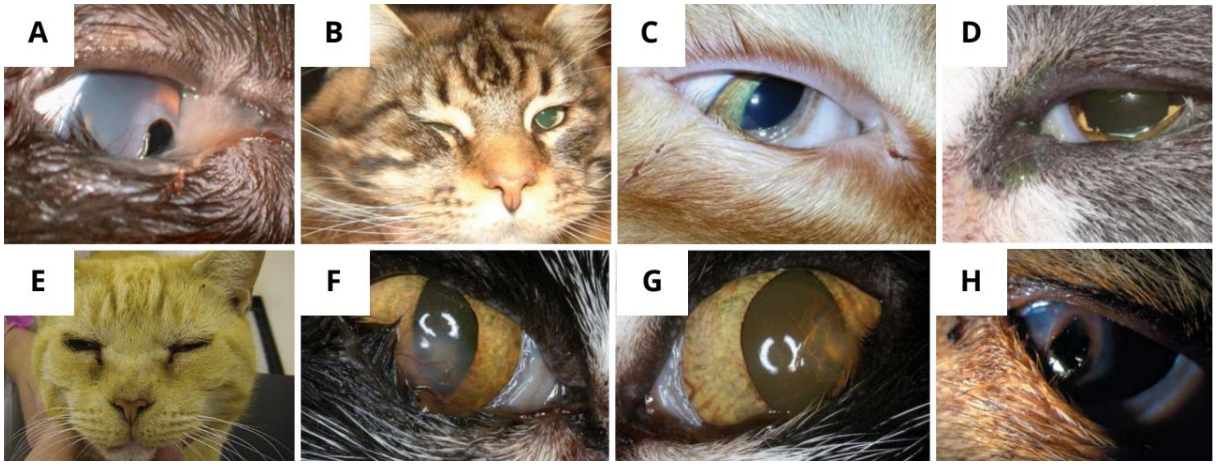

Fonte: Adaptado de Featherstone e Sansom (2004), Mitchell e Oliver (2021).

Os gatos braquicefálicos são frequentemente afetados por doenças crônicas de córnea, incluindo sequestro corneano (mais comum em gatos Persas e do Himalaia), úlceras e ceratites. Dentre os vários fatores que podem contribuir para o desenvolvimento de afecções de córnea nesses animais, estão incluídas anormalidades anatômicas ou fisiológicas, como distiquíase, ceratoconjuntivite seca, presença de corpo estranho e infecções virais, como o herpesvírus felino-1 (FHV-1), bem como o entrópio (BLOCKER; VAN DER WOERDT, 2001). Segundo Featherstone e Sansom (2004), fatores predisponentes como o entrópio podem influenciar o local de formação do sequestro de córnea.

Williams e Kim (2009) realizaram uma pesquisa com 50 felinos acometidos por entrópio e observaram que, dentre 26 animais (idosos), 21 apresentavam entrópio involutivo

sem uma causa clara para a inversão unilateral ou bilateral da pálpebra. Dentro desse grupo, 5 gatos apresentavam diferentes graus de enoftalmia, possivelmente causados pela redução de gordura orbital. De acordo com os autores, em 11 casos, a triquíase era claramente visível, com uma deterioração significativa da rotação palpebral devido ao entrópio espástico. Embora o uso de anestésico local tenha resultado em alguma melhora no entrópio, a triquíase ainda se mostrou problemática, causando blefaroespasmo persistente. Apesar de nenhum dos animais apresentar doença inflamatória na superfície ocular, 4 deles tinham uma história prévia de conjuntivite (WILLIAMS; KIM, 2009).

O estudo de Williams e Kim (2009) constatou a presença de focos irritativos como conjuntivite persistente, unilateral ou bilateral, ulceração ou sequestro córnea em 16 gatos jovens. De acordo com os autores, 3 animais foram diagnosticados com conjuntivite relacionada ao herpesvírus felino-1 (FHV-1) e 2 foram diagnosticados como infectados por clamidiose felina (Chlamydophila felis); em um dos casos, foi constatada a presença de distiquíase, enquanto em 5 casos envolvendo gatos Persas, as características faciais braquicefálicas levaram à inversão palpebral com triquíase e abrasão dos pelos palpebrais na superfície ocular, agravando ainda mais a inversão blefaro-espástica da pálpebra; além disso, foram identificados 3 gatos Maine Coon machos inteiros que apresentavam grandes "papadas" características desses animais adultos e que, segundo os autores, constitui em uma causa para a inversão da pálpebra e triquíase.

3.6 Diagnóstico

Realizar um exame ocular completo, detalhado e abrangente é crucial para obter um resultado clínico satisfatório, especialmente na detecção precoce de distúrbios oculares. Para avaliar de forma adequada um paciente com doença ocular, é crucial coletar informações detalhadas sobre seu histórico clínico, conduzir uma análise minuciosa das estruturas oculares e perioculares, e, em determinadas situações, empregar testes diagnósticos específicos de acordo com o histórico e os resultados da avaliação (MAGGS, 2013b).

O diagnóstico do entrópio envolve a avaliação de sinais clínicos, o histórico médico e a raça do paciente. É necessário observar o animal sem restrições para determinar o grau de entrópio, mas durante o exame mais detalhado, o paciente não deve ser segurado com muita força na nuca, pois a tração na pele pode everter o entrópio. Em caso de dúvidas no diagnóstico, um teste de provocação de entrópio pode ser realizado. Neste teste, uma pequena dobra cutânea abaixo da margem palpebral é retraída levemente, fazendo com que a margem palpebral se

inverta e a borda externa encoste na córnea. Se a inversão for corrigida com uma única piscada, não há entrópio, mas se persistir, indica a presença de entrópio habitual. Além disso, a instilação de um anestésico tópico consiste em outro método diagnóstico que ajuda a diferenciar a contribuição espástica ou dolorosa secundária do componente estrutural do entrópio (ESSON, 2015; STADES; VAN DER WOERDT, 2020). No diagnóstico diferencial, é importante considerar outras condições, como triquíase, distiquíase e coloboma palpebral, mas nessas condições os cílios e a margem palpebral livre, ou ausência de margem palpebral, podem ser visualizados (STADES; VAN DER WOERDT, 2020).

Realizar a avaliação do filme lacrimal com o Teste Lacrimal de Schirmer é importante pois, o olho seco pode contribuir como um notável componente espástico do entrópio. A coloração com fluoresceína pode ser realizada para observar a presença de úlceras na córnea, que podem ser a causa ou o resultado do entrópio, mas que independentemente disso, possuem potencial para exacerbar o componente espástico. É necessário realizar avaliações da pressão intraocular e da exacerbação do humor aquoso, uma vez que o glaucoma e a uveíte são condições dolorosas que podem levar ao desenvolvimento ou piora do entrópio, decorrente do blefaroespasmo (MAGGS, 2013).

O objetivo da análise do entrópio é determinar se a condição é causada por fatores primários ou secundários. Durante o procedimento diagnóstico, é fundamental a aplicação de anestesia local. Em casos de entrópio espástico secundário, o giro interno da pálpebra pode ser corrigido com a anestesia do olho e/ou com a resolução da condição primária, sem necessidade de cirurgia palpebral. Porém, em casos de entrópio primário, a cirurgia é geralmente recomendada (NARFSTRÖM, 1999).

Quando necessário, outros meios de diagnóstico podem ser empregados para auxiliar na identificação de doenças, como a coleta de amostras de sangue para análise completa do hemograma, exames químicos, metabólicos, endócrinos e/ou para testes de infecções; coleta de amostras microbianas para testes de cultura e sensibilidade; além de exames citológicos, histológicos e/ou imagens avançadas, como radiografias, ultrassonografias em modo B, tomografias computadorizadas e/ou ressonâncias magnéticas (ESSON, 2015).

3.7 Tratamento e prognóstico

A blefaroplastia é o termo que corresponde ao procedimento cirúrgico realizado nas pálpebras (GRAHN; CULLEN; PEIFFER, 2004). A correção cirúrgica do entrópio é essencial para prevenir uma série de doenças oculares, como conjuntivite, ceratite, úlcera de córnea e

sequestro de córnea. Atualmente, o procedimento de Hotz-Celsus e suas modificações são consideradas as técnicas cirúrgicas fundamentais para tratar a maioria dos casos de entrópio, sendo amplamente praticadas em todo o mundo. Essas abordagens cirúrgicas têm demonstrado oferecer resultados consistentes e benéficos para os pacientes. O procedimento padrão para tratar pálpebras superdimensionadas de origem congênita e entrópio secundário em gatos é a técnica cirúrgica modificada de Hotz-Celsus (WHITE et al., 2012; SERRANO; RODRÍGUEZ, 2014).

Manning (2014) afirma que a correção cirúrgica definitiva é necessária para tratar o entrópio em animais adultos. O procedimento envolve a remoção de uma elipse de pele e/ou músculo subjacente, correspondente ao grau de inversão, utilizando a técnica modificada de Hotz-Celsus. A pálpebra é tensionada e estabilizada através do uso de um dedo ou placa palpebral inserida no fórnice conjuntival, que é a área onde a conjuntiva palpebral e bulbar se encontram (superior ou inferior). A primeira incisão deve ser feita paralelamente e próxima (2 mm de distância) à margem palpebral. A ferida é fechada com suturas simples interrompidas, começando pela parte central. Suturas adicionais são colocadas para fechar a abertura remanescente, e cada sutura subsequente é inserida para dividir ao meio a distância restante a ser suturada, a fim de evitar tração desigual nas bordas da ferida (GRAHN; CULLEN; PEIFFER, 2004; MANNING, 2014).

Segundo Serrano e Rodríguez (2014), é essencial que a quantidade de tecido a ser removido seja estimada corretamente ao corrigir o entrópio, pois, se a estimativa for insuficiente, o entrópio não será corrigido; mas se for excessiva, poderá ocorrer ectrópio. Os autores afirmam que o sangramento intra-operatório, devido ao uso de lâmina de bisturi para realizar a incisão, pode tornar a dissecção mais difícil e prolongar o tempo de operação, especialmente devido à vascularização da face e regiões periorbitárias. O uso de laser de CO2 para em cirurgias de blefaroplastia permite que o cirurgião execute o procedimento, reduzindo o risco de sangramento, selando os vasos, diminuindo o tempo de operação, hematomas pós-operatórios, além da redução da dor pós-operatória (SERRANO; RODRÍGUEZ, 2014).

Em um estudo realizado por Kim, Kang e Seo (2020), os autores relataram que o preenchimento subdérmico com injeção de ácido hialurônico, sem anestesia geral, apresentou-se como um método eficaz para a correção de entrópio secundário em um felino idoso da raça Persa. Segundo os autores, a técnica de Hotz-Celsus não foi realizada no felino, devido ao alto risco anestésico em consequência da idade avançada e doença renal crônica do paciente.

Os cuidados pós-operatórios compreendem antimicrobianos sistêmicos de rotina (se necessário), anti-inflamatórios e analgésicos. Além disso, é importante proteger o paciente de

lesões autoinfligidas, para isso, recomenda-se o uso de um colar elizabetano. A saúde da córnea deve ser monitorada regularmente até a completa cicatrização da pálpebra. A correção de entrópio por meio de técnicas como eletrocauterização, laser e injeção de materiais subcutâneos apresentam alto potencial de complicações cirúrgicas, portanto, deve-se ter cautela e avaliar os riscos (ESSON, 2015).

De acordo com um estudo realizado por Williams e Kim (2009) o tratamento de felinos com entrópio através da técnica padrão de Hotz-Celsus, é capaz de resolver a inversão palpebral após uma única operação na grande maioria dos casos. Entretanto, em casos mais específicos como, animais mais jovens ou mais velhos e gatos da raça Maine Coon, observou-se a necessidade de reoperação.

4 DESCRIÇÃO DO CASO

Um felino, sem raça definida (SRD), fêmea, 7 meses de idade, pesando 2.8 kg foi atendido em uma clínica veterinária na cidade de João Pessoa - Paraíba, com histórico de irritação ocular em ambos os olhos, por um período de tempo indeterminado. Ao exame clínico, observou-se epífora, bilateralmente, e presença de secreção ocular discreta, além de hiperemia palpebral e inversão de pálpebra superior e inferior (Figura 6). Diante das alterações, firmou-se o diagnóstico de entrópio primário: moderado total de pálpebra inferior e moderado lateral e medial de pálpebra superior em olho direito; moderado total de pálpebra inferior e moderado lateral de pálpebra superior em olho esquerdo.

Figura 6 - Aparência pré-operatória do paciente felino apresentando entrópio bilateral pálpebra superior e inferior.

Fonte: Arquivo pessoal (2023).

O felino foi submetido a exames de triagem pré-cirúrgicos: hemograma completo e perfil bioquímico (ureia, creatinina, fosfatase alcalina e transaminase pirúvica). O leucograma apresentou leucocitose (leucócitos totais = 25.900/mm3), presença de manchas de Gumprecht, trombocitopenia (70.000/mm3) e agregação plaquetária. O perfil bioquímico demonstrou uremia. Os demais parâmetros dos exames realizados mantiveram-se de acordo com os valores de referência para a espécie felina (Tabela 1 e 2).

Tabela 1 - Hemograma e leucograma pré-cirúrgicos do paciente felino com inversão palpebral.

SÉRIE ERITROCITÁRIA		
PARÂMETRO	RESULTADO	REFERÊNCIA*
Hemácias	8,70 milhões/mm³	5,0 a 10,0 milhões/mm³
Hemoglobina	14,1 g/dL	8 a 15 g/dL
Hematócrito	41,0 %	24 a 45%
V.C.M.	47,1 fL	39 a 55 fL

H.C.M.	16,2 pg	12,5 a 17,5 pg
C.H.C.M.	34,4 %	31 a 35%
Observações: Hemácias apresentam normalidade na sua morfologia e coloração.		
SÉRIE LEUCOCITÁRIA		
Leucócitos Totais	25.900/mm³	5.500 a 19.500/mm³
Mielócitos	0/mm³	0/mm³
Metamielócitos	0/mm³	0/mm³
Bastonetes	0/mm³	0 a 300/mm³
Segmentados	11.914/mm³	2.500 a 12.500/mm³
Eosinófilos	1.036/mm³	0 a 1.500/mm³
Basófilos	0/mm³	Raros
Linfócitos	12.432/mm³	1.500 a 7.000/mm³
Monócitos	518/mm³	0 a 850/mm³
Observações: Presença de manchas de Gumprecht; Pesquisa de hemoparasitos: Negativo.		
PLAQUETOGRAMA		
Plaquetas	70.000/mm³	230 a 680/mm³
Observações: Presença de agregação plaquetária +++		

Fonte: Laboratório particular da clínica veterinária responsável pelo atendimento do paciente (2023).

* Adaptado: WEISS, Douglas J.; WARDROP, K. Jane (Ed.). Schalm's veterinary hematology, 5. ed. Philadelphia: Lippincott Williams & Wilkins, 2000.

Tabela 2 - Perfil bioquímico pré-cirúrgico do paciente felino com inversão palpebral.

PERFIL BIOQUÍMICO		
PARÂMETRO	RESULTADO	REFERÊNCIA*
Transaminase Pirúvica	69 UI/L	6 a 83 UI/L
Creatinina	1,6 mg/dl	0,8 a 1,8 mg/dl
Ureia	74 mg/dl	40 a 65 mg/dl
Fosfatase Alcalina	71 UI/L	25 a 93 UI/L

Fonte: Laboratório particular da clínica veterinária responsável pelo atendimento do paciente (2023).

* Adaptado: KANEKO, Jiro Jerry; HARVEY, John W.; BRUSS, Michael L. (Ed.). Clinical biochemistry of domestic animals 6. ed. San Diego: Academic Press, 2008.

A partir da avaliação dos exames, o paciente foi encaminhado para a realização do procedimento cirúrgico de blefaroplastia bilateral para a correção de entrópio através da técnica de modificada de Hotz-Celsus descrita por Gellat e Plummer (2022) (Figura 7).

Antes do procedimento cirúrgico foi realizada a tricotomia das regiões palpebrais. O felino foi posicionado em decúbito esternal na mesa cirúrgica para a realização da antissepsia local e dos passos cirúrgicos mostrados na Figura 7. Conforme a técnica descrita por Stades e

Van Der Woerdt (2020), para estimar o tamanho da região de pele a ser removida, foi aplicada pressão digital sobre a pele da pálpebra adjacente à margem entrópica e puxando para cima (pálpebra superior) ou para baixo (pálpebra inferior), até que a margem livre da pálpebra seja exposta (Figura 7A e 7B). A distância que o polegar se move para inverter a pálpebra corresponde à área mais larga da pele da pálpebra a ser removida (Figura 7C). Para proteger o tecido ocular e manter a pele estabilizada para a incisão, foi posicionada uma placa palpebral de Jaeger no fórnice conjuntival sob a pálpebra afetada e em seguida a pálpebra foi puxada e esticada suavemente para que a pele pudesse ser delineada e excisada em seguida (MANNING, 2014; PICKETT, 2014). Utilizou-se lâmina de bisturi 15 para delinear um pedaço de pele em formato semilunar com a mais reta das duas incisões paralela a 2–3 mm da margem palpebral e a incisão mais curva marcando o grau de inversão palpebral a ser revertido, a porção da pele e do músculo orbicular do olho excisados foram retirados com o auxílio de uma pinça Halsted Mosquito (Figura 7D) (STADES; VAN DER WOERDT, 2022). A ferida cirúrgica foi fechada com pontos simples interrompidos nas bordas da pele utilizando material de sutura não absorvível 4-0 (Nylon) e os nós, foram posicionados longe da margem. A primeira sutura foi inserida para dividir a linha de incisão (Figura 7E). Suturas adicionais foram posicionadas para fechar a abertura remanescente (Figura 7F) (MANNING, 2014; PICKETT, 2014). A Figura 7G demonstra o aspecto final da cirurgia realizada em ambos os olhos do paciente felino. No olho direito, foram necessárias 4 suturas para correção do entrópio moderado total de pálpebra inferior e 2 suturas para correção do entrópio moderado lateral e medial de pálpebra superior. No olho esquerdo, foram necessárias 3 suturas para correção do entrópio moderado total de pálpebra inferior e 1 sutura para correção do entrópio moderado lateral de pálpebra superior.

Figura 7. Técnica modificada de Hotz-Celsus para correção de entrópio realizada no paciente felino. Aplicação de pressão digital sobre a pele da pálpebra adjacente à margem entrópica superior (A) e inferior (B), para exposição da margem livre da pálpebra. Área de pele palpebral a ser removida (C). Posicionamento de placa palpebral de Jaeger no fórnice conjuntival sob a pálpebra para delineamento e excisão porção de pele em formato semilunar com o auxílio de lâmina de bisturi 15 e pinça Halsted Mosquito (D). A ferida cirúrgica foi fechada com pontos simples interrompidos nas bordas da pele usando fio Nylon 4-0; a primeira sutura é inserida para dividir a linha de incisão (E); suturas adicionais são posicionadas para fechar a abertura remanescente (F). Aspecto final da cirurgia realizada em ambos os olhos do paciente felino (G).

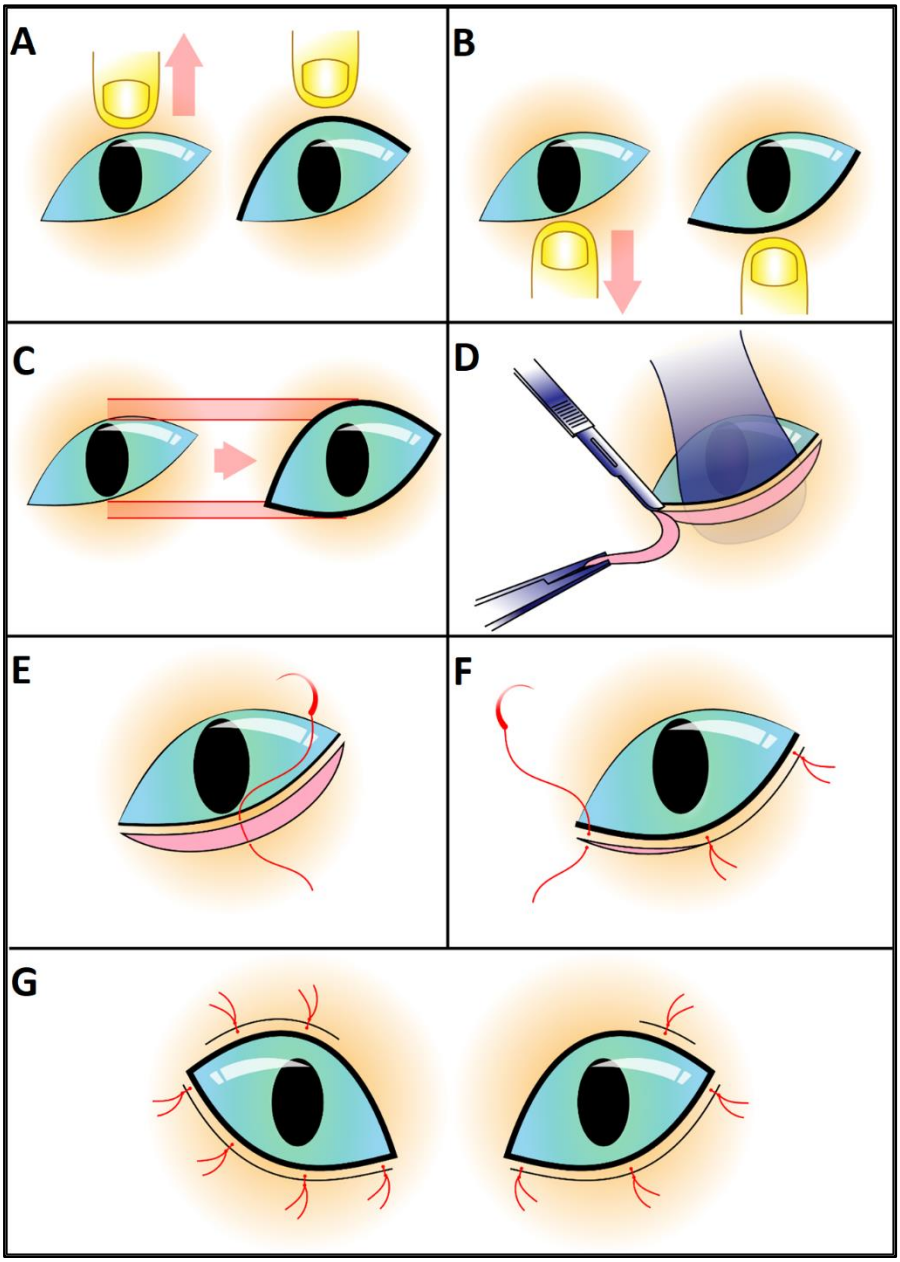

Fonte: Adaptado de Gellat e Plummer (2022); Stades e Van Der Woerdt (2020); Grahn, Cullen e Peiffer, 2004; Manning, 2014.

No pós-operatório foram utilizados analgésico (dipirona, 25 mg/Kg, IM, a cada 24 horas, durante 5 dias), antibiótico (cefalotina, 20 mg/Kg, IM, dose única) e anti-inflamatório não esteroide (meloxicam, 0,1 mg/Kg, SC, a cada 24 horas, durante 5 dias); e limpeza da ferida cirúrgica com solução fisiológica, a cada 12 horas, durante 12 dias; sendo necessário a colocação de colar elizabetano para prevenir autotraumas.

A aparência pós-operatória do paciente é mostrada na Figura 8. O tutor foi orientado a entrar em contato com o veterinário caso fossem observadas anormalidades no olho ou face do animal.

Figura 8 - Felino após a cirurgia de correção de entrópio.

Fonte: Arquivo pessoal (2023).

5 RESULTADOS E DISCUSSÃO

O felino apresentou boa recuperação pós-operatória, recebendo antibioticoterapia, analgésico, anti-inflamatório e limpezas diárias na região de ferida cirúrgica. Decorridos 13 dias da cirurgia, o animal retornou a clínica veterinária para revisão clínica e remoção dos pontos cutâneos. O paciente demonstrou completa cicatrização das feridas cirúrgicas, sem apresentar sinais de infecção ou inflamação palpebral (Figura 9). Conforme foi observado no felino deste relato, a região palpebral possui vascularização extensa, permitindo assim a cicatrização de feridas cirúrgicas com maior facilidade (LACKNER, 2001; MAGGS, 2013; SINGH, 2021).

Figura 9 - Felino após a remoção de pontos cutâneos.

Fonte: Arquivo pessoal (2023).

A correção cirúrgica de entrópio torna-se uma medida necessária pois, a presença de uma anatomia anormal das pálpebras pode levar à redução da capacidade funcional e, com frequência, provocar problemas na superfície ocular (MAGGS, 2013; MOORE; CONSTANTINESCU, 1997). Em casos de entrópio primário, como o apresentado no relato, a cirurgia é geralmente recomendada (NARFSTRÖM, 1999).

Foi observado no caso relatado que, assim como estudos afirmam que mais tipicamente, as pálpebras inferiores estejam envolvidas no entrópio, este também pode ocorrer na pálpebra superior ou em ambas. A condição observada em ambos os olhos do paciente, também corrobora com estudos que indicam que entrópio é mais comumente bilateral, apesar

da possibilidade da ocorrência do entrópio de modo unilateral (ESSON, 2015; READ; BROUN, 2007; STADES; VAN DER WOERDT, 2020).

Em relação à gravidade dos casos de entrópio, McDonald e Knollinger (2019) observaram que, o grau da afecção pode variar de leve a grave em todas as espécies, sendo a forma leve a mais comum em gatos, seguida pela moderada e por último, grave. Diferentemente do resultado encontrado pelos autores, o animal descrito neste relato de caso apresentou entrópio moderado de ambos os olhos. A idade do felino relatado, de 7 meses, também difere da média de idade encontrada para felinos sem raça definida, no estudo realizado por Bott e Chahory (2022), cuja idade foi de 1,7 anos (aproximadamente 1 ano e 8 meses). Entretanto, os autores observaram que 80% dos animais foram acometidos bilateralmente, um dado que corresponde a uma característica constatada no animal descrito neste relato.

Não foi observado a causa cicatricial para a condição de entrópio neste relato de caso, apesar de essa ser a causa mais comum em felinos (SERRANO; RODRÍGUEZ, 2014; READ; BROUN, 2007).

O relato de entrópio em um felino sem raça definida corrobora com o estudo de McDonald e Knollinger (2019), em que se observou que gatos sem raça definida foram os mais comumente afetados.

Com a presença de entrópio, a margem e a superfície das pálpebras geralmente costumam estar úmidas e muitas vezes sem cor, sendo estes sinais também observados no felino relatado. O entrópio provoca irritação na região de nervo trigêmeo resultando em dor contínua para o paciente, o que leva ao aumento da produção lacrimal, enoftalmia, perda de suporte da margem palpebral e consequentemente, aumento do entrópio. O autotrauma infligido, na tentativa de aliviar a dor, pode levar a mais danos criando um ciclo vicioso que só pode ser interrompido com a correção cirúrgica do entrópio (STADES; VAN DER WOERDT, 2020). Portanto, destaca-se a importância do diagnóstico precoce e a intervenção cirúrgica realizado no paciente.

O exame ocular completo, cuidadoso e abrangente é fundamental para alcançar um resultado clínico satisfatório, especialmente para diagnosticar distúrbios oculares em estágios iniciais (MAGGS, 2013b). Segundo Esson (2015), para realizar a avaliação oftalmológica do animal, devem ser considerados os seguintes componentes: histórico do animal, queixa oftalmológica, exame a distância, “hands-off” (avalia capacidade neurológica, visual e de mobilidade), exame aproximado “hands on” (palpação e avaliação de crânio e órbita), exame físico geral, exame neuro oftálmico (avalia reflexos visual e palpebral), exame segmental anterior e exame de fundo de olho (utilizam luz focal para avaliar componentes oculares), Teste

lacrimal de Schirmer (avalia a produção lacrimal); estimativa da pressão intraocular (obtenção de valor médio da pressão intraocular) e, a coloração vital da córnea a partir do corante de fluoresceína de sódio (avalia a patência de ducto lacrimal, vazamento aquoso da câmara anterior e a retenção associada a defeitos epiteliais na córnea).

Devido a não realização de exames oftalmológicos complementares, não foi possível associar o diagnóstico de entrópio a afecções concomitantes ou a outras condições que possam ter contribuído para o desenvolvimento da anormalidade palpebral descrita. A avaliação através do Teste Lacrimal de Schirmer é importante para identificar a presença de olho seco, condição que pode contribuir como um notável componente espástico do entrópio. A coloração com fluoresceína pode ser realizada para observar a presença de úlceras na córnea, que podem ser a causa ou o resultado do entrópio, mas que independentemente disso, possuem potencial para exacerbar o componente espástico. É necessário realizar avaliações da pressão intraocular e da exacerbação do humor aquoso, uma vez que o glaucoma e a uveíte são condições dolorosas que podem levar ao desenvolvimento ou piora do entrópio, decorrente do blefaroespasmo (MAGGS, 2013b).

Durante o processo de diagnóstico, não foi utilizado a aplicação de anestesia local, entretanto, a aplicação de colírio anestésico é considerada um procedimento diagnóstico fundamental para identificar se o giro interno da pálpebra pode ser corrigido com a anestesia do olho, como em casos de entrópio espástico secundário (NARFSTRÖM, 1999). O hemograma completo e perfil bioquímico, exames complementares requisitados para o animal, são alguns dentre outros meios de diagnóstico complementar que podem ser empregados para auxiliar na identificação de doenças, como: exames metabólicos, endócrinos, testes de infecções; coleta de amostras microbianas para testes de cultura e sensibilidade; além de exames citológicos, histológicos e/ou imagens avançadas, como radiografias, ultrassonografias em modo B, tomografias computadorizadas e/ou ressonâncias magnéticas (ESSON, 2015).

A fim de prevenir diversas enfermidades oculares, tais como conjuntivite, ceratite, úlcera de córnea e sequestro de córnea, a correção cirúrgica de entrópio torna-se essencial. A correção cirúrgica definitiva é indicada para tratamento do entrópio em animais adultos, porém, no caso relatado o procedimento foi realizado em um animal considerado jovem (MANNING, 2014; QUIMBY et al., 2021).

A técnica modificada de Hotz-Celsus realizada no paciente foi capaz de corrigir satisfatoriamente o entrópio em ambos os olhos e proporcionar a restauração da função normal das pálpebras. A técnica cirúrgica não apresentou quaisquer complicações durante ou após a cirurgia.

6 CONSIDERAÇÕES FINAIS

O entrópio é uma afecção pouco observada em felinos na rotina clínico-cirúrgica de Medicina Veterinária. Apresentar um caso de correção cirúrgica de entrópio em um felino possui relevância para oftalmologia veterinária pois permite destacar a importância do exame oftalmológico adequado e ressaltar a significância da cirurgia para a prevenção de doenças oculares.

Embora algumas fases do exame ocular e exames complementares essenciais não tenham sido conduzidas, não houve impacto no prognóstico nem prejuízo para o desfecho da cirurgia de correção de entrópio no felino. Nas condições em que esse estudo foi desenvolvido, foi possível concluir que a técnica de Hotz-Celsus modificada realizada no paciente felino apresentou resultado satisfatório na remissão dos sinais clínicos e na correção do entrópio. A técnica cirúrgica não apresentou quaisquer complicações durante ou após a cirurgia.

REFERÊNCIAS

ANDRADE, A. L. Semiologia do sistema visual dos animais domésticos. In: FEITOSA, F. L. P. **Semiologia veterinária**. São Paulo: Roca, 2008.

AQUINO, Susette M. Surgery of the eyelids. **Topics in Companion Animal Medicine**, v. 23, n. 1, p. 10-22, 2008.

ASTI, Martina; NARDI, Samanta; BARSOTTI, Giovanni. Surgical management of bilateral, upper and lower eyelid entropion in 27 Shar Pei dogs, using the Stades forced granulation procedure of the upper eyelid only. **New Zealand Veterinary Journal**, v. 68, n. 2, p. 112–118, 2020.

BLOCKER, Tiffany; VAN DER WOERDT, Alexandra. A comparison of corneal sensitivity between brachycephalic and Domestic Short-haired cats. **Veterinary Ophthalmology**, v. 4, n. 2, p. 127-130, 2001.

BØE, Johanne Teige; ROPSTAD, Ernst-Otto. Entropion hos Maine Coon. **Norsk veterinærtidsskrift**, v. 8, n. 8, p. 504-511, 2017

BOMFIM PEREIRA, Mario Genilhu; RODRIGUES, Murilo Alves; CARVALHO RODRIGUES, Silvia Andrade. Eyelid entropion. In: **Seminars in ophthalmology**. Taylor & Francis, 2010.

BOTT, Matthieu MP; CHAHORY, Sabine. Epidemiology and clinical presentation of feline presumed hereditary or breed-related ocular diseases in France: Retrospective study of 129 cats. **Journal of Feline Medicine and Surgery**, v. 24, n. 12, p. 1274-1282, 2022.

DONNELLY, Kevin S. et al. Surgical correction of congenital entropion in related Boer goat kids using a combination Hotz-Celsus and lateral eyelid wedge resection procedure. **Veterinary ophthalmology**, v. 17, n. 6, p. 443-447, 2014.

ESSON, Douglas W. Entropion. In: ESSON, Douglas W. **Clinical atlas of canine and feline ophthalmic disease**. Ames: John Wiley & Sons, 2015.

FEATHERSTONE, Heidi J.; SANSOM, Jane. Feline corneal sequestra: a review of 64 cases (80 eyes) from 1993 to 2000. **Veterinary Ophthalmology**, v. 7, n. 4, p. 213-227, 2004.

GELLAT, Kirk N.; PLUMMER, Caryn E. Development and Morphology of the Eye and Adnexa. In: _____. **Essentials of veterinary ophthalmology**. 4. ed. John Wiley & Sons, 2022.

GRAHN, Bruce H.; CULLEN, Cheryl L.; PEIFFER, Robert L. Eyelids and Conjunctiva. In: _____. **Veterinary ophthalmology essentials**. Philadelphia: Butterworth-Heinemann, p. 35-65, 2004. Disponível em: <https://archive.org/details/veterinaryophtha0000grah>. Acesso em: 30 abr. 2023.

GUANDALINI, Adolfo et al. Epidemiology of ocular disorders presumed to be inherited in three large Italian dog breeds in Italy. **Veterinary ophthalmology**, v. 20, n. 5, p. 420-426, 2017.

HUDSON, Lola; HAMILTON, William. **Atlas of feline anatomy for veterinarians**. 2. ed. Jackson: Teton Newmedia, 2017.

KIM, Youngsam; KANG, Seonmi; SEO, Kangmoon. Hyaluronic Acid Subdermal Filler for Correction of Lower Eyelid Entropion in a Cat. **Journal of Veterinary Clinics**, v. 37, n. 5, p. 292-294, 2020.

LACKNER, Petra A. Techniques for surgical correction of adnexal disease. **Clinical techniques in small animal practice**, v. 16, n. 1, p. 40-50, 2001.

LAUS, José Luiz et al. Primary entropion in persian cats. **Ciência Rural**, v. 29, p. 737-740, 1999.

MAGGS, David J. Diagnostic Techniques. In: MAGGS, David J.; MILLER, Paul E.; OFRI, Ron. **Slatter's fundamentals of veterinary ophthalmology**, 5. ed. St. Louis: Elsevier, 2013b.

MAGGS, David J. Eyelids. In: MAGGS, David J.; MILLER, Paul E.; OFRI, Ron. **Slatter's fundamentals of veterinary ophthalmology**, 5. ed. St. Louis: Elsevier, 2013a.

MAGRANE, William G. Diseases and surgery of the lids and lacrimal apparatus. In: _____. **Canine ophthalmology**. Philadelphia: Lea & Febiger, p. 52-79, 1971. Disponível em: <https://archive.org/details/canineophthalmol00magr>. Acesso em: 30 abr. 2023.

MANNING, Sue. The eyelids. In: **BSAVA manual of canine and feline ophthalmology**. Gloucester: British Small Animal Veterinary Association, 2014.

MCDONALD, Jessica E.; KNOLLINGER, Amy M. The use of hyaluronic acid subdermal filler for entropion in canines and felines: 40 cases. **Veterinary ophthalmology**, v. 22, n. 2, p. 105-115, 2019.

MILLER, Paul E. Basic Structure and Function of the Eye. In: MAGGS, David J.; MILLER, Paul E.; OFRI, Ron. **Slatter's fundamentals of veterinary ophthalmology**, 5. ed. St. Louis: Elsevier, 2013.

MITCHELL, Nathasha; OLIVER, James. **Feline Ophthalmology: The manual**. Zaragoza: Servet, 2021. Disponível em: <https://issuu.com/editorialservet/docs/feline_ophthalmology_the_manual>. Acesso em: 30 abr. 2023.

MOORE, Cecil P.; CONSTANTINESCU, Gheorghe M. Surgery of the adnexa. **Veterinary Clinics of North America: Small Animal Practice**, v. 27, n. 5, p. 1011-1066, 1997.

NARFSTRÖM, K. Hereditary and congenital ocular disease in the cat. **Journal of feline medicine and surgery**, v. 1, n. 3, p. 135-141, 1999.

PETERSEN-JONES, Simon M.; CRISPIN, Sheila M. **BSAVA Manual of small animal ophthalmology**. Gloucester: British Small Animal Veterinary Association, 2002.

PICKETT, Phillip. Surgery of the eyelids. In: BOJRAB, M. Joseph; WALDRON, Don Ray; TOOMBS, James P. Current techniques in small animal surgery. CRC Press, 2014.

QUIMBY, Jessica et al. 2021 AAHA/AAFP feline life stage guidelines. **Journal of Feline Medicine and Surgery**, v. 23, n. 3, p. 211-233, 2021.

READ, Robert A.; BROUN, Hugh C. Entropion correction in dogs and cats using a combination Hotz-Celsus and lateral eyelid wedge resection: results in 311 eyes. **Veterinary Ophthalmology**, v. 10, n. 1, p. 6–11, 2007.

SANTOS, Renato de Lima; ALESSI, Antônio Carlos. **Patologia Veterinária**. São Paulo: Roca, 2010.

SASAHARA, Tais Harumi de C. Órgãos dos Sentidos. In: LEAL, Leonardo Martins. **Anatomia Veterinária de Bolso**. São Paulo: MedVet, 2021.

SERRANO, Carolina; RODRÍGUEZ, José. Nonsutured Hotz–Celsus technique performed by CO2 laser in two dogs and two cats. **Veterinary ophthalmology**, v. 17, n. 3, p. 228-232, 2014.

SINGH, B. **Tratado de Anatomia Veterinária**. Tradução de: Dyce, Sack and Wensing's textbook of veterinary anatomy, 5. ed. [Reimpr.]. Rio de Janeiro: GEN, 2021.

STADES, Frans C.; VAN DER WOERDT, Alexandra. Canine Eyelids: Disease and Surgery. In: GELLAT, Kirk N.; PLUMMER, Caryn E. **Essentials of veterinary ophthalmology**. 4. ed. John Wiley & Sons, 2022.

STADES, Frans C.; VAN DER WOERDT, Alexandra. Diseases and Surgery of the Canine Eyelid. In: GELATT, Kirk N. (Org.), **Veterinary ophthalmology**, 6. ed. Hoboken: Wiley-Blackwell, 2020.

VAN DER WOERDT, Alexandra. Adnexal surgery in dogs and cats. **Veterinary Ophthalmology**, v. 7, n. 5, p. 284-290, 2004.

WHITE, James S. et al, Surgical management and outcome of lower eyelid entropion in 124 cats: surgical management and outcome. **Veterinary Ophthalmology**, v. 15, n. 4, p. 231–235, 2012.

WILLIAMS, David L.; KIM, Joon-Young. Feline entropion: a case series of 50 affected animals (2003–2008). **Veterinary Ophthalmology**, v. 12, n. 4, p. 221-226, 2009.