FACULDADE DE ENFERMAGEM NOVA ESPERANÇA
CURSO DE BACHARELADO EM MEDICINA VETERINÁRIA

ELAYNE CRISTINA LINO DE OLIVEIRA

DISPLASIA DE VALVA TRICÚSPIDE EM CÃO: RELATO DE CASO

JOÃO PESSOA
2023

ELAYNE CRISTINA LINO DE OLIVEIRA

DISPLASIA DE VALVA TRICÚSPIDE EM CÃO: RELATO DE CASO

Trabalho de Conclusão de Curso 2 – TCC2, apresentado à Coordenação do Curso de Graduação em Medicina Veterinária da Faculdade de Enfermagem Nova Esperança como exigência parcial para obtenção do título de Bacharel em Medicina Veterinária.

Orientador: Prof. Dr. José Rómulo Soares dos Santos

JOÃO PESSOA

2023

O45d Oliveira, Elayne Cristina Lino de
Displasia de valva tricúspide relato de caso / Elayne Cristina Lino de Oliveira. – João Pessoa, 2022.
26f.; il.

Orientador: Profº. Drº. José Romulo Soares.
Trabalho de Conclusão de Curso (Graduação em Medicina Veterinária) – Faculdade Nova Esperança - FACENE

1. Congênita. 2. Canino. 3. Coração. 4. Malformação. 5. Raça. 6. Cadela. I. Título.

CDU: 636:611.012

ELAYNE CRISTINA LINO DE OLIVEIRA

DISPLASIA DE VALVA TRICÚSPIDE: PROJETO DE RELATO DE CASO

Trabalho de Conclusão de Curso - TCC apresentado pelo aluno (a) Elayne Cristina Lino de Oliveira do Curso de Bacharelado em Medicina Veterinária, aprovado conforme a apreciação da Banca Examinadora.

Aprovado em 27 de Abril de 2023.

BANCA EXAMINADORA

Prof. Dr. José Rómulo Soares dos Santos
Med. Veterinária - FACENE

Prof. Dr. Artur Nóbrega Carrero
Med. Veterinária - FACENE

Prof. Dr. Islaine Salvador
Med. Veterinária – FACENE

Agradecimentos

Primeiramente a Deus, que me permitiu seguir esse caminho e não soltou minha mão diante de nenhuma dificuldade. Me deu ânimo e coragem nos dias mais nublados que eu pude enfrentar e se fez presente nos pequenos detalhes, me sustentou até aqui, onde tudo começa.

A minha irmã, Suzane que foi a peça fundamental, pois sem ela não teria sido possível realizar esse sonho. Além de encorajadora, foi também fonte de inspiração, exemplo e coragem para que eu unisse forças para chegar até aqui.

A minha mãe, Dapaz, pois, nós duas sabemos o quanto foi difícil renunciar as manhãs em que eu acordava e tinha ela do meu lado. Tem escolhas que não são fáceis de se fazer, mas você foi forte e me apoiou. E eu vim por você. E mesmo assim, não há nada nessa vida que eu faça como forma de te agradecer por tudo.

A minha família, de moro geral, pois são a minha identidade, parte de mim.

Ao meu orientador, Rómulo, que tem toda minha gratidão e admiração, foi quem me deu todo apoio para construção desse trabalho e se fez presente em cada minuto, acreditando sempre na minha capacidade.

A Islaine Carvalho e Arthur Carrero, tive a honra de tê-los na minha banca e deixo registado a minha completada admiração e agradecimento por completarem esse time.

A Tales, que foi amigo, companheiro e apoio nas horas difíceis. A pessoa que cultivou esse sonho comigo durante dois anos, que cuidou, idealizou e planejou tudo tão bem quanto a mim mesma.

Antes, eu tinha um sonho e a coragem para alcançá-lo e hoje, depois de 5 anos, eu descobri que não é sobre sonhos, mas sim, quem você se torna durante a caminhada. Os caminhos também te fazem chegar lá.

RESUMO

As alterações congênitas do coração e dos grandes vasos são definidas como defeitos morfológicos e anomalias, sendo mais frequentes nos animais domésticos. Uma dessas alterações é a displasia da válvula tricúspide, considerada uma alteração rara. Os principais aspectos da doença é a malformação de um ou mais componentes do complexo valvar, podendo ser observado o espessamento ou agenesia dos folhetos valvares, encurtamento ou subdesenvolvimento das cordas tendíneas e músculos papilares. O início dos sinais clínicos depende da gravidade da malformação valvar, incluindo sinais de insuficiência cardíaca congestiva direita, como ascite, edema de membros, efusão pleural e dispneia. Esse trabalho relata um caso de displasia de valva tricúspide, onde inicialmente o animal apresentou cansaço e prostração. Ao exame físico foi detectado um sopro sistólico de regurgitação em foco tricúspide. No eletrocardiograma foi detectado taquicardia sinusal com presença de sobrecarga atrial direita e ao exame radiográfico, aumento atrioventricular direito. De forma conclusiva, o ecocardiograma confirmou a displasia de tricúspide. Dessa maneira, conclui-se que apesar de ser uma doença pouco diagnosticada na rotina clínica veterinária, a displasia de tricúspide deve ser considerada como um diagnóstico diferencial de cães que apresentem sinais clínicos inespecíficos também.

Palavras-chave: Congênita, Coração, Canino, Malformação.

ABSTRACT

Congenital heart and great vessel abnormalities are morphological defects and anomalies, which are more common in domestic animals. Tricuspid valve dysplasia is one such abnormality, which is considered rare. The main features of this condition include the malformation of one or more components of the valve complex, such as thickening or absence of the valve leaflets, shortening or underdevelopment of the chordal tending and papillary muscles. The onset of clinical signs depends on the severity of the valve malformation, including signs of right congestive heart failure such as ascites, limb edema, pleural effusion, and dyspnea. This report presents a case of tricuspid valve dysplasia in a dog that initially presented with prostration and loss of appetite. Upon physical examination, a systolic murmur of regurgitation was detected in the tricuspid area. The electrocardiogram showed sinus tachycardia with right atrial overload, and the radiographic examination revealed right atrioventricular enlargement. Finally, the echocardiogram confirmed tricuspid dysplasia. Therefore, it can be concluded that despite being a rare disease in veterinary clinical practice, tricuspid dysplasia should be considered as a potential differential diagnosis in dogs with nonspecific clinical signs.

Keywords: Congenital, Heart, Dog, Malformation.

SUMÁRIO

1 INTRODUÇÃO 5
2 REVISÃO DE LITERATURA 6
2.1 Anatomia do Coração 6
2.2 Malformações 7
2.2.1 Etiologia 7
2.2.2 Princípios Gerais das Malformações 7
2.2.3 Malformações Cardíacas 8
2.3 Displasia Valvar 9
2.3.1 Epidemiologia 9
2.3.2 Patogênese e fisiopatologia da Displasia Valvar 9
2.3.3 Sinais Clínicos 10
2.3.4 Patologia 10
2.3.5 Diagnóstico 11
2.3.5 Tratamento e Prognostico 12
3 RELATO DE CASO 13
4 DISCUSSÃO 19
5 CONSIDERAÇÕES FINAIS 21
REFERÊNCIAS 22

1 INTRODUÇÃO

As alterações congênitas do coração e dos grandes vasos são definidas como defeitos morfológicos e as anomalias mais frequentes dos animais domésticos (OCARINO et al., 2016). Diversos processos estão envolvidos na patogênese dessas alterações, como etiologias tóxicas, físicas ou nutricionais (MILLER et al., 2013; OCARINO et al., 2016), porém em cães, são frequentemente hereditárias (ROBINSON; ROBINSON., 2016). A gravidade dos sinais clínicos depende do grau da lesão, muitas vezes podendo levar ao surgimento rápido de sinais clínicos de insuficiência cardíaca ou podem possibilitar que o cão chegue até a idade adulta (OCARINO et al., 2016).

A displasia da válvula tricúspide (DVT) é considerada uma alteração rara que ocorre no período embrionário e representa 3,1% das cardiomiopatias congênitas em cães (OLIVEIRA et al., 2011). As raças de grande porte como labrador retriever, Golden retriever, boxer e entre outros são comumente mais afetadas por esse distúrbio (TILLEY; GOODWIN, 2002; BONAGURA, 1989).

A válvula tricúspide encontra-se entre o átrio direito e ventrículo direito formando uma conexão entre as câmaras, permitindo que o fluxo sanguíneo siga sua direção correta. Seus componentes consistem em um anel, estrutura assimétrica em forma de sela, com o eixo longo da valva direcionado para o ápice do ventrículo direito, onde apresenta normalmente três folhetos valvares, que são lâminas delicadas, semicirculares ou triangulares de tecido fibroso fixadas basalmente ao anel fibroso na superfície ventricular através das cordas tendíneas. Possui três músculos papilares, um em cada comissura, sendo as cordas tendíneas que prendem os folhetos valvares a estes músculos ou diretamente à parede miocárdica do ventrículo direito. (GIAMBERTI; CHESSA, 2014). A função das válvulas cardíacas é controlar o fluxo sanguíneo no coração de forma que a circulação ocorra somente em um sentido ao longo de uma direção (SALADIN, 2003).

Os principais aspectos da DVT é a malformação de um ou mais componentes do complexo valvar, podendo ser observado o espessamento ou agenesia dos folhetos valvares, encurtamento ou subdesenvolvimento das cordas tendíneas e músculos papilares e o início dos sinais clínicos depende da gravidade da malformação valvar (MACDONALD et al., 2006; LARSSON et al., 1996; ARAI et al., 2011; MYERS, et al., 2014).

O objetivo deste trabalho foi revisar e relatar um caso de displasia de valva tricúspide, em um cão, descrevendo os aspectos da doença e o diagnóstico clínico e terapêutico.

2 REVISÃO DE LITERATURA

2.1 Anatomia do Coração

O coração é o órgão central, responsável por fazer a distribuição de sangue para irrigar tecidos do organismo com O2 e demais nutrientes e, por isso, é conhecido como a bomba muscular do aparelho circulatório (CARVALHO et al., 2002; CARVALHO et al., 1986). Está subdividido em quatro cavidades que exercem função de contração em ritmos sequenciados e regulares cuja função é dar sentido ao sangue para os vasos sanguíneos (NUSSHAG; ROMERO, 1980). Anatomicamente, o coração é formado por dois ventrículos principais, posicionados no lado esquerdo e direito e dois átrios, totalizando as quatro cavidades de sua composição. Estas cavidades são separadas por válvulas direita e esquerda, a tricúspide e mitral.

As válvulas atrioventriculares desenvolvem-se a partir de um espessamento anular de tecido subendocárdico, ao redor dada orifício átrio ventricular. Logo que se formam, tem suas bases apoiadas diretamente sobre o miocárdio ventricular. Porém, o miocárdio, nessa região, começa a mostrar regressões no momento do desenvolvimento, sendo substituído por cordões fibrinosos que ligam as valvas a trabéculas espessadas na parede do ventrículo, os músculos papilares. Elas são revestidas por endotélio e apresentam uma arquitetura similar de três camadas: Um núcleo colagenoso denso (fibrosa) na superfície da via de saída, ligado as estruturas de suporte das valvas, um núcleo central de tecido conjuntivo frouxo (esponjosa) e uma camada rica em elastina (ventricular ou atrial dependendo da câmara para qual está voltada) na superfície do fluxo de entrada (KUMAR, 2016).

A válvula tricúspide é composta por três cúspides que se fixam ao anel fibrinoso que circunda a abertura. As cúspides fundem-se em sua inserção, mas separam-se em direção ao centro da abertura, onde suas bordas livres são espessas e irregulares, especialmente durante uma fase tardia da vida. Cada cúspide é unida por filamentos fibrosos (cordas tendíneas) que descem pela cavidade ventricular e inserem-se em projeções das paredes (músculos papilares). Geralmente três músculos papilares estão presentes e as cordas tendíneas estão dispostas de tal modo que conectam cada cúspide a dois músculos e cada músculo as duas cúspides. A valva mitral (bicúspide) que fecha o óstio atrioventricular esquerdo, geralmente possui apenas duas cúspides principais, mas, por outro lado, é comparável à do lado direito (GARCIA; FERNÁNDEZ, 2012).

2.2 Malformações

2.2.1 Etiologia

As malformações congênitas são definidas como anormalidades anatômicas e funcionais desenvolvidas no período de gestação e pode decorrer de diversos fatores, até mesmo desconhecidos. Geralmente, o conceito de malformação está relacionado a anomalias estruturais possíveis de serem diagnosticadas com exames auxiliares (ÁLVAREZ-GARCIA, 2003).

Muitos fatores podem ser precursores no desenvolvimento dessas anormalidades, como fatores intrínsecos (causados por distúrbios genéticos) falhas que acontecem na formação do concepto. E extrínsecos (alterações que acontecem em contato com componentes infecciosos ou drogas farmacológicas de efeito teratogênico) (SCHILD 2007; SINOWATZ, 2010).

2.2.2 Princípios Gerais das Malformações

A teratologia consiste no estudo das malformações congênitas, ou seja, das anomalias de desenvolvimento que provocam alterações morfológicas presentes ao nascimento. Entretanto, o termo congênito não significa, em absoluto, uma transmissão hereditária. Os agentes teratogênicos podem ter envolvimento no aparecimento das malformações. (SINOWATZ, 2010).

O tempo de gestação de uma cadela vária conforme a raça, podendo se estender até os 63 dias. Logo após a fecundação, inicia-se o processo de desenvolvimento do embrião. Há duas fases do concepto na gestação, a primeira refere-se a fase embrionária, que se divide em dois momentos, uma fase pré-implantação (não há comunicação materno-fetal) e uma pós-implantação). Essa fase consiste em maturação, crescimento e remodelagem dos sistemas do corpo. Na primeira fase da organogênese, na formação inicial dos órgãos e sistemas, pode haver malformações classificadas como malformações maiores, muitas vezes incompatíveis com a vida ou podem ser observados defeitos considerados como malformações menores (SINOWATZ, 2010).

Já a fase fetal caracteriza-se pelo momento em que o concepto apresenta características que identificam a espécie e é responsável pelo desenvolvimento dos órgãos. Nesse momento, a organogênese se estende em alguns sistemas, como o SNC, até o nascimento. Na fase embrionária, ocorre a formação dos sistemas e divide-se em segmentação (zigoto, mórula,

blástula, gastrulação, neurulação e organogênese). A nidação é o momento em que ocorre a conexão do embrião com o endométrio e no 8° dia inicia-se a placentação, a partir desse processo o embrião fica vulnerável a agentes teratogênicos. A organogênese é uma fase que consiste na formação dos órgãos. Quando existe algum tipo de fator teratogênico nas primeiras semanas de gestação é improvável que se desenvolva uma malformação, geralmente acaba causando a morte do embrião, por interferir na implantação. O maior período de suscetibilidade ocorre depois das primeiras semanas da organogênese, após esse período, o risco diminui, devido à grande parte dos órgãos já estarem desenvolvidos (SINOWATZ, 2010).

2.2.3 Malformações Cardíacas

O surgimento do coração inicia por volta da 2º semana a partir do mesoderma esplênico. O desenvolvimento desse órgão envolve uma condensação de células mesenquimais junto ao celoma pericárdio, na área cardiogênica, que sofrem tubulização e se transformam em duas estruturas tubulares chamadas de tubos endocárdios e tubos primitivos. Com o dobramento e fechamento do embrião em virtude de um pregueamento céfalo-caudal e lateral do saco amniótico, o coração sofre um deslocamento gradual, até chegar na sua posição definitiva. Com 23 dias de vida, o embrião em desenvolvimento já apresenta sinais de frequência cardíaca (GARCIA, 2020).

Durante a transição da vida fetal para a vida neonatal, diversos ajustes acorrem no sistema cardiovascular. Quando o coração está em processo de desenvolvimento existem três comunicações arteriovenosas; entre átrios e ventrículos e entre grandes vasos. O fechamento desses septos atriais e ventriculares ocorre durante a fase uterina e o fechamento forame oval e ducto arterioso ocorre no período neonatal. A partir do momento em que não há o fechamento dessas estruturas, defeitos congênitos que propiciem a passagem de sangue do lado direito para o esquerdo, podem se desenvolver (MCGAVIN; ZACHARY, 2013).

As malformações podem se desenvolver, também, em válvulas cardíacas, promovendo obstrução ou refluxo de sangue, bem como alterações no posicionamento do coração e nas conexões entre vasos. Embora a etiologia não seja completamente determinada, acredita-se que as lesões podem ser ocasionadas durante o desenvolvimento pré-natal ou por genes recessivos, ou conjugados poligênicos que exerçam efeitos deletérios sobre o desenvolvimento cardíaco (MCGAVIN; ZACHARY, 2013).

2.3 Displasia Valvar

2.3.1 Epidemiologia

As anormalidades no aparelho valvar envolvem diversos componentes de sua anatomia, entretanto, os mecanismos que levam a displasia de válvula tricúspide em cães merecem maior investigação. As malformações do coração constituem uma porcentagem pequena na casuística, porém com grande significado nos distúrbios cardiovasculares (ETTINGER; FELDMAN, 2004). Estudos aprofundados e pesquisas sobre doenças cardíacas em seres humanos que identificam as etiologias genéticas dessas enfermidades já fazem parte da medicina humana, entretanto, são poucos os trabalhos que traçam um paralelo de informações que agreguem dentro da medicina veterinária. Portanto, ainda é um desafio determinar o real impacto da hereditariedade sobre essas doenças nos cães (GREGORI et al., 2008). Sabe-se que maioria dos cães afetados são jovens, de raças puras, de grande porte, com destaque para as raças Labrador, Pastor Alemão e Boxer (OLIVEIRA et al., 2011; BONAGURA, 1989).

A significância de anormalidades congênitas tem variedade muito ampla, as mais graves chegam a ser incompatíveis com a vida, pois muitas dessas doenças não provocam sintomatologia clínica ou levam o animal a óbito ainda na fase neonatal, tornando difícil determinar sua incidência. A prevalência de diversas alterações congênitas no coração já foi descrita anteriormente na Europa e Estados Unidos, no entanto, não há nenhum estudo retrospectivo nacional que identifique e caracterize o comportamento dessas enfermidades na população canina brasileira (MACDONALD, 2006; GREGORI et al., 2008; OLIVEIRA et al., 2011).

2.3.2 Patogênese e fisiopatologia da Displasia Valvar

Os defeitos causados pela malformação no aparato valvar impedem a cooptação da tricúspide, causando uma regurgitação sanguínea para o átrio direito (AD). Essa regurgitação causa sobrecarga de volume atrial e volume de ejeção limitado no lado direito, podendo elevar a pressão diastólica final tanto no átrio quanto no ventrículo direito, baixando o débito cardíaco (STRICKLAND; OYAMA, 2016). Uma vez que há uma diminuição na eficiência de bombeamento do lado direito do coração, há a ativação de mecanismos compensatórios como ativação do sistema nervoso simpático e sistema renina-angiotensina-aldosterona (RAAS),

levando a casos de insuficiência cardíaca congestiva direita, caracterizada ascite e efusão pleural (OLIVEIRA et al., 2011).

Quando estas válvulas apresentam alguma disfunção que comprometa o funcionamento normal do sistema cardíaco, gera-se automaticamente uma redução do volume ejetado pelo ventrículo em cada batimento cardíaco, dessa maneira, a manutenção do débito cardíaco baixa. Uma vez que volume sanguíneo ejetado para o leito arterial baixa, há uma tendência de redução de pressão arterial, resultando em aumento da frequência cardíaca como tentativa de recuperar sua função fisiológica e regular a pressão arterial sistêmica (ETTINGER; FELDMAN, 2019). A ativação do sistema simpático nervoso autônomo é fundamental para esse ajuste. Todavia, quando o organismo não consegue conter tais danos causados, a atividade simpática progride, tornando deletéria para o equilíbrio vascular. O aumento das catecolaminas, resultante da estimulação simpática, contribui para o surgimento de arritmias e remodelamento miocárdica, bem como o aumento da pressão venosa e capilar, em razão do comprometimento da função cardíaca, pode também resultar em extravasamento de líquidos para tecidos e cavidades, classificando um quadro como insuficiência cardíaca congestiva (PETRUS, 2019; ETTINGER; FELDMAN, 2019).

2.3.3 Sinais Clínicos

Inicialmente, o paciente pode se apresentar assintomático, pois as manifestações clínicas só vão ocorrer à medida que o nível de remodelamento cardíaco se intensifica, causando regurgitamento sanguíneo e por consequência sobrecarga atrial. Nesse estágio de progressão, o paciente pode apresentar quadros de cansaço excessivo, tosse e intolerância ao exercício. No exame físico, é possível auscultar sopro sistólico de regurgitação em foco tricúspide, podendo também ser observado o frêmito precordial na região do ápice do hemitórax direito sobre a região da válvula, pulso da jugular, também chamado de hepatojugular positivo, durante a sístole ventricular. Em casos de ICC, o paciente pode apresentar quadros de ascite, efusão pleural e distúrbios arrítmicos, podendo evoluir para um prognóstico reservado (TILLEY et al., 2008).

2.3.4 Patologia

Um amplo espectro de lesões pode ser identificado em animais com malformações congênitas na válvula, incluindo o encurtamento, incisura e espessamento dos folhetos valvares;

separação incompleta dos componentes valvares da parede ventricular; alongamento, encurtamento, fusão e mau posicionamento dos músculos papilares e das cordas tendíneas. Os animais acometidos frequentemente apresentam o átrio muito aumentado (SANTOS; ALESSI, 2016).

Achados de autopsia revelam áreas de necrose isquêmica em músculos papilares, folhetos valvares espessados e banda de tecido cicatricial na parede do átrio, sendo consequência do jato de regurgitação. Aumento de espessura da parede ventricular e cordas tendíneas curtas podem ser visualizados macroscopicamente. O corte histológico de músculos papilares mostra áreas de tecido necrótico e estreitamento luminal. Microscopimente, a válvula mostra espessamento devido à hiperplasia de tecido conjuntivo; hematoxilina e eosina (PIKULA, 2005).

2.3.5 Diagnóstico

O diagnóstico precoce desta doença é de fundamental importância para avaliar evolução do quadro e prevenir complicações clinicas, bem como auxiliar na formulação de diagnósticos diferenciais. A abordagem do paciente é bastante criteriosa, devendo-se utilizar todas as técnicas diagnosticas, que irão fornecer informações valiosas sobre a progressão da doença cardíaca e o seu controle (BORGES et al., 2016).

O exame titulado para realizar o diagnóstico preciso das cardiopatias é o ecocardiograma, conhecido como a ultrassom do coração. A ecocardiografia, método dinâmico e não-invasivo, tem sido cada vez mais utilizada na medicina veterinária, permitindo, por meio de visualização direta das câmaras cardíacas, uma avaliação da relação espacial entre as estruturas, dos movimentos cardíacos e características dos fluxos sanguíneos, possibilitando diagnosticar desde afecções valvulares, miocardiopatias, neoplasias, anomalias congênitas até doenças pericárdicas (MUZZI et al., 1999).

A radiologia também pode ser utilizada e consiste em um método simples e rápido para dar auxilio ao diagnóstico, podendo ser observado aumento da silhueta cardíaca direita, principalmente atrial, muitas vezes acompanhado de dilatação das veias cardíacas, cavas caudal e cranial, hepatomegalia e efusão pleural (BORGES et al., 2016).

Na eletrocardiografia é comum encontrar arritmias em razão da acentuada dilatação atrial. No entanto, o eletrocardiograma não fornece critérios definitivos para o diagnóstico, porém, pode contribuir para o diagnóstico (GABAY, 2003).

2.3.6 Tratamento e Prognóstico

O tratamento é iniciado quando o animal passa a apresentar sinais clínicos de insuficiência cardíaca e nível de remodelamento cardíaco considerável. A terapia utilizada é, basicamente, medicamentosa, com objetivos principais de aumentar a sobrevida e melhorar a qualidade de vida. Os fármacos de primeira escolha estão entre aqueles que aumentam a contratilidade cardíaca, que atuam na manutenção do remodelamento cardíaco, associados a drogas com efeito diurético (BORGES et al., 2016).

Os inibidores da ECA são as medicações mais utilizadas em cães no tratamento de insuficiência cardíaca sintomática. Apesar dos inibidores da ECA não serem agentes vasodilatadores arteriolares puros, sua habilidade em modular a resposta neuro-hormonal da insuficiência cardíaca é vantajosa para uso a longo prazo, o que pode melhorar a tolerância a exercícios, tosse e o esforço respiratório. O Enalapril na dose de 0,5 mg/kg BID auxilia nas condições hemodinâmicas. Outro fármaco de uso em cães cardiopatas é o pimobendan que é medicação com duplo efeito de ação: aumenta a contratilidade miocárdica por aumentar a sensibilização do cálcio à troponina C. Essa medicação, em associação com a terapia convencional, pode aumentar o tempo de sobrevida dos cães cardiopatas, reduzindo o insucesso no tratamento de cães com insuficiência cardíaca congestiva secundária à doença valvar crônica. Furosemida trata-se de um diurético de alça que reduz o volume de sangue circulante total e, consequentemente, reduz a pressão no átrio, proporcionando assim a melhora clínica dos pacientes em quadro congestivo. A dose titulada é 2 mg/kg BID via oral, podendo variar de 0,5 mg/kg via oral a cada 12 horas até 4 a 6 mg/ kg a cada 8 horas (PETRUS, 2019).

O conhecimento clínico das alterações cardíacas e o diagnóstico precoce destas doenças são de fundamental importância para um bom prognóstico, pois vai auxiliar tanto na formulação de diagnósticos diferenciais e prevenção de complicações, uma vez que as cardiopatias congênitas possuem características de rápida evolução, podendo levar o paciente a um quadro de morte súbita (BORGES et al., 2016).

3 RELATO DE CASO

Deu entrada em uma clínica veterinária, na cidade de João Pessoa, Paraíba, um cão, fêmea, 4 meses de idade, sem raça definida, de pelagem preta, com histórico de cansaço, apatia e prostração há uma semana.

No exame físico o animal apresentou, mucosas pálidas, desidratação, índice de escore corporal 3, linfonodos poplíteos direito e esquerdo reativos, abdome distendido e com desconforto no momento da palpação abdominal. Foi mensurado a temperatura corporal com resultado de 39, 8. Durante a ausculta cardíaca observou-se sopro grau 2 em foco tricúspide.

O médico veterinário realizou teste rápido para o diagnóstico de hemoparasitose através da amostra sanguínea (o teste SNAP 4DX-Idexx Elisa), positivo para Erlichiose canina. Imediatamente foi solicitado demais exames complementares: hemograma, perfil bioquímico (ureia, creatinina, albumina, alanina aminotransferase (ALT), enzima transaminase glutâmico-pirúvica (TGP), sódio e potássio), ultrassonografia abdominal, ecocardiograma, eletrocardiograma e radiografia de tórax.

No hemograma, a série vermelha não apresentou alterações de significado clínico. O leucograma mostrou uma linfopenia absoluta e plaquetas dentro dos valores de referência, com observação de macroplaquetas, sugerindo a liberação de plaquetas jovens na circulação (Tabela 2). O perfil bioquímico relevou um aumento de ureia, ALT, TGP e Potássio, sugerindo azotemia, hepatopatia e hipercalemia. (Tabela 2).

Tabela 1: Hemograma de cão com erliquiose e displasia de valva tricúspide.

Eritrograma - Série Vermelha	**Valores Obtidos**	**Valores de Referência**
Eritrócitos	3,75 milhões u/l	3,5 a 6,0 milhões u/l
Hemoglobina	10,9 g/dL	8,5 a 13,3 g/dl
Hematócrito	25,9 %	24 a 36%
V.C.M.:	69,0 fl	60 a 78 fl
Leucograma - Série Branca	**Valores Obtidos**	**Valores de Referência**
Leucócitos Totais	9.100 /mm³	6.000 a 15.000/mm³
Segmentados	80 % 7.280	46 a 68 % = 1.960.a 8.640 /mm³
Linfócitos	13 % 1.183	30 a 48 % = 2.120 a 6.520 /mm³

Tabela 2: Perfil bioquímico de cão com erliquiose e displasia de valva tricúspide.

Bioquímico	**Valores Obtidos**	**Valores de Referência**

Ureia	181,0 mg/dL	Canino: 10,0 - 60,0 mg/dl
Creatinina	1,50 mg/dL	Canino: 0,50 a 1,60 mg/dl
Alt	358,0 U/l	Canino: 21,0 - 102,0 U/l
Albumina	2,3 g/dL	Canino: 2,6 a 3,3 g/dl
Potássio	7,10 mEq/L	Canino: 3,6 - 5,8 mEq/L

No exame ultrassonográfico constatou-se a presença de líquido livre abdominal em quantidade moderada. Esse conteúdo foi drenado guiado por ultrassom, apresentava aspecto turvo e de coloração avermelhado (sanguinolento). O fígado estava aumentado de tamanho, ecogenicidade diminuída, congesto de forma difusa e com vesícula biliar apresentando parede dupla, espessada, com concreções biliares caracterizando um quadro de hepatite. Rins com aumento de tamanho e ecogenicidade bilateral sugerindo processo inflamatório agudo e baço com tamanho aumentado (esplenomegalia) (Figura 1).

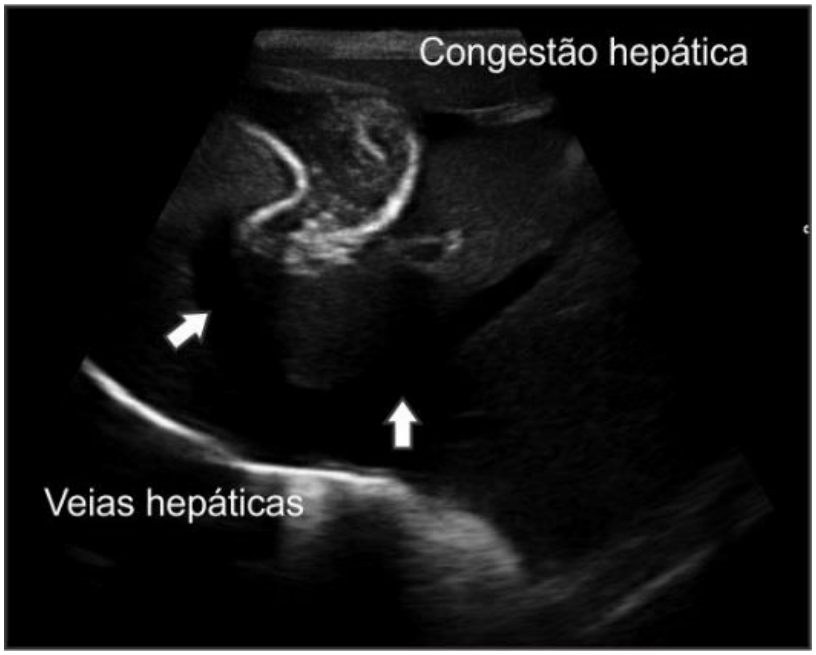

Figura 1 - Imagem ultrassonográfica do fígado aumentado de tamanho e congesto como consequência da insuficiência cardíaca direita, as setas apontam a dilatação das veias hepáticas.

Na radiografia foi observado um padrão vascular com hipervascularização e tortuosidade dos vasos pulmonares bem evidente, característico de insuficiência cardíaca, além do aumento das câmaras cardíacas direitas causando deslocamento traqueal dorsalmente e aumento de radiopacidade em lobos pulmonares craniais direito sugestivo de edema pulmonar associado a sinais de efusão pleural.

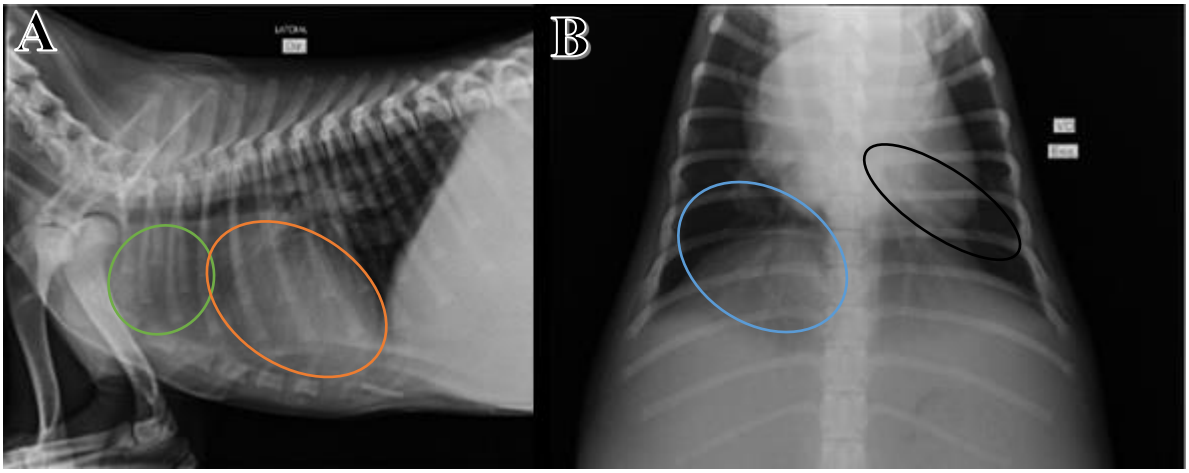

Figura 2 - Radiografias do tórax. A) Projeção lateral direita visualizando aumento da silhueta cardíaca direita ( )e da radiopacidade nos lobos pulmonares craniais direito sugestivos de edema pulmonar ( ); B) Projeção ventro-dorsal com presença de padrão vascular( ) com sinais de efusão pleural( ).

Figura 3 – Traçado eletrocardiográfico de 6 derivações, apresentando sobrecarga ventricular direita ( ) e infradesnivelamento do segmento ST( ).

O eletrocardiograma apresentou um ritmo de taquicardia sinusal e índices de sobrecarga ventricular direita com infradesnivelamento do segmento ST o que caracteriza sinais de hipóxia do miocárdio, desequilíbrio hidroeletrolítico e anemia (Figura 3).

Foi visualizado no exame ecocardiográfico o aumento do ventrículo e átrio direito, com diâmetro ventricular em diástole de 18,4mm, mensurado através do modo-M em corte transversal a nível dos músculos papilares, sendo a medida do diâmetro ventricular esquerdo de 12.8mm compatíveis com remodelamento cardíaco direito. O fluxo da válvula tricúspide apresentou uma velocidade 0,80m/s mensurado pelo power dopller apresentando um padrão diastólico restritivo e repercussão hemodinâmica grave pela avaliação do color dopler.

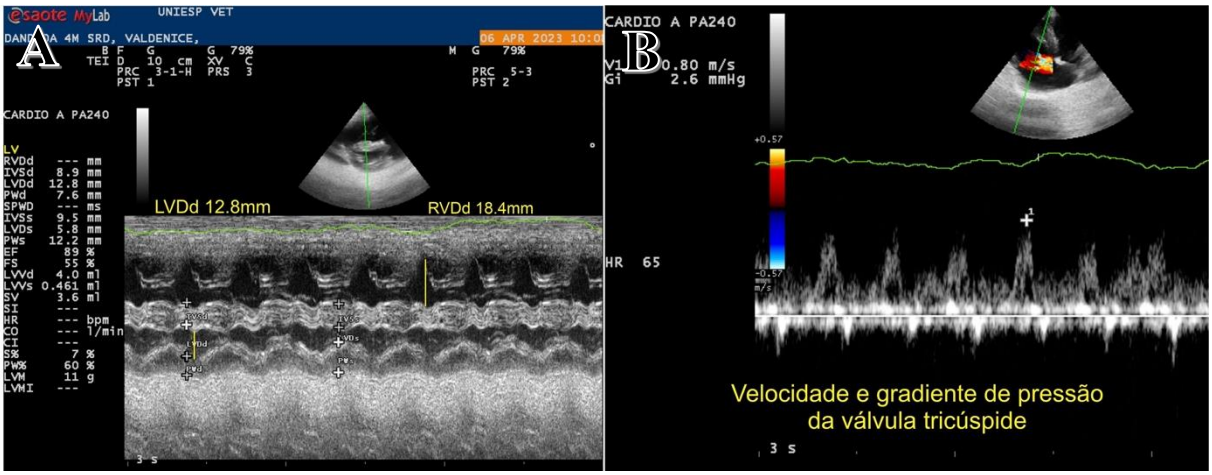

Figura 4 - Imagens ecocardiográficas. A) Mensurações das câmaras cardíacas através do modo-M em corte transversal a nível dos músculos papilares B) Velocidade e gradiente de pressão da valva tricúspide mensurado pelo power doppler.

O folheto valvar da parede livre direita apresentou-se com formato irregular, espessada com grumos, formato de raquete com algumas áreas de irregularidades, movimentação anormal sugestivos de alterações nas cordas tendíneas ou músculos papilares característico de malformação. Com o uso do color doppler foi possível observar presença de regurgitação grave e de significado hemodinâmico devido à falha no fechamento do folheto septal que estava aderida à parede e apresentando sinais de encurtamento característico de displasia de valva tricúspide, confirmando o diagnóstico de malformação congênita cardíaca (Figura 5).

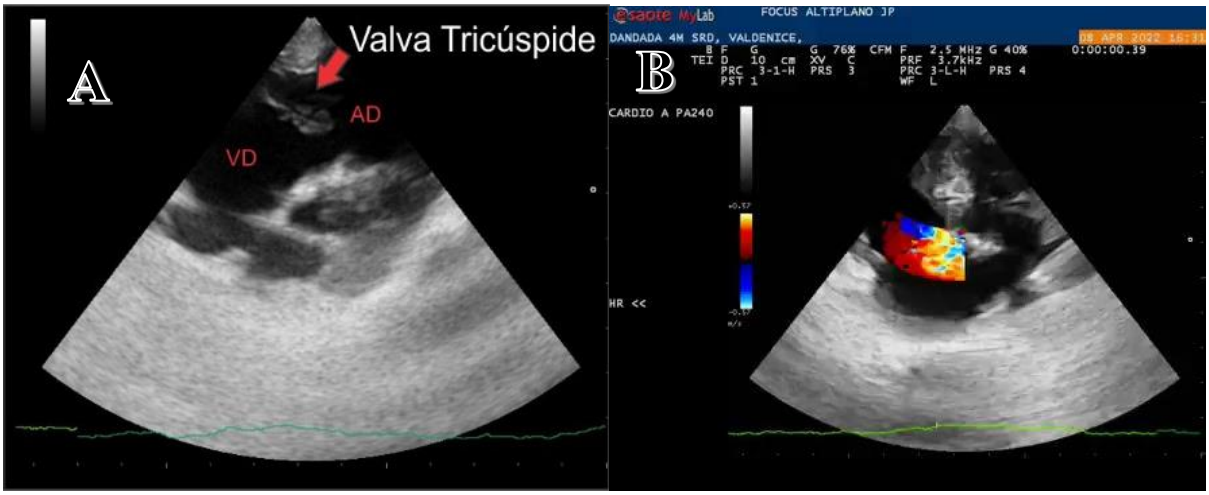

Figura 5 - Imagens ecocardiográficas. A) Aumento das câmaras cardíacas direita (ventrículo e átrio) e alterações morfológicas em valva tricúspide (seta indicando) com espessamento, irregularidade e mal fechamento da cúspide aderida à parede livre. B) Regurgitação de grau elevado em valva tricúspide mostrado pelo color doppler caracterizando o mal fechamento da válvula tricúspide.

Trinta e seis horas após o diagnóstico pelo exame ecocardiográfico o paciente veio a óbito e encaminhado para necropsia. Na necropsia foi observado um coração de formato mais arredondado do que o normal, com paredes atrioventriculares direita delgadas. As válvulas septal, marginal e angular encontravam-se encurtadas (Figura 6).

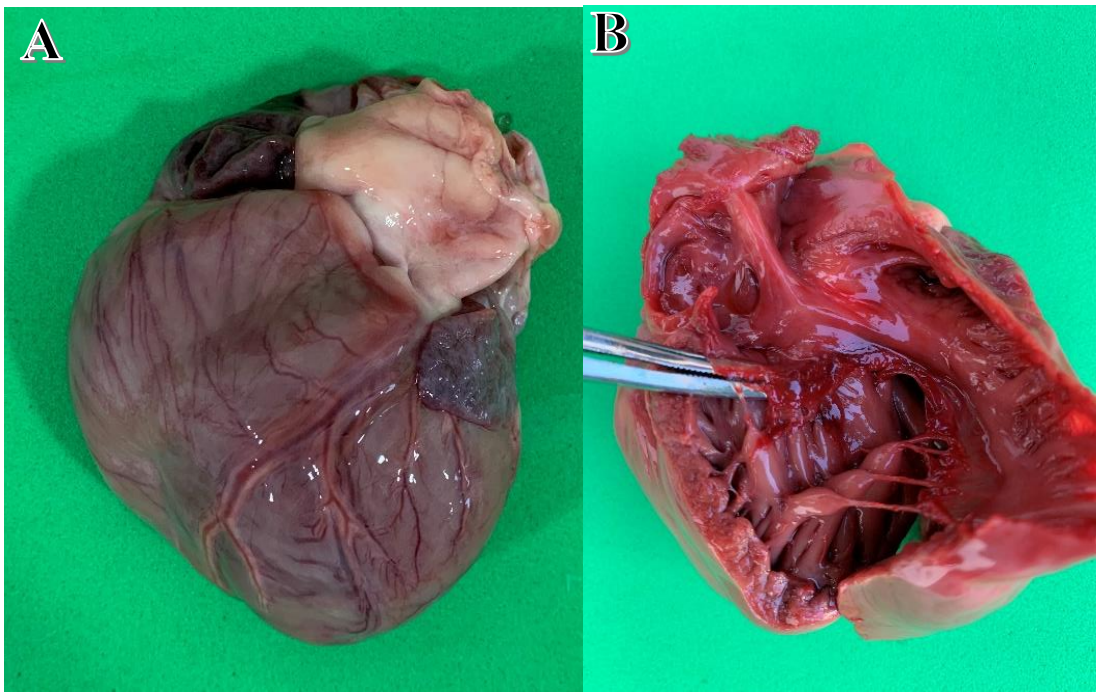

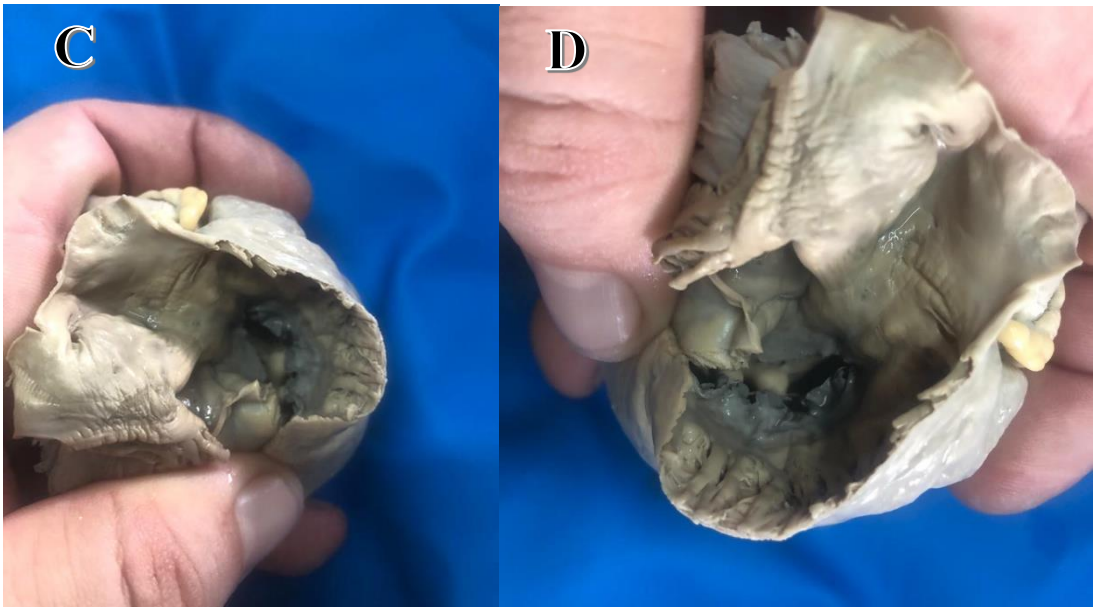

Figura 6 - Coração de cão com displasia de valva tricúspide. A. Coração arredondado com paredes delgadas. B. Encurtamento da valva septal. C e D. Coração após formalização, observa-se encurtamento das valvas septal, marginal e angular.

4 DISCUSSÃO

No presente caso, ao exame físico o cão apresentou sopro holosistólico em foco tricúspide, confirmando com dados da literatura segundo Macdonand (2006) como o sinal clínico mais comum dessa malformação, o que ressalva a importância da auscultação bem realizada como método de avaliação cardíaca e diagnostico. Embora tenha sido diagnosticado também com erliquiose, o paciente não apresentava hemograma compatível com as alterações hematológicas comuns da hemoparasitose.

Através das imagens do ecocardiograma, foi possível confirmar que toda a valva tricúspide possuía alterações morfológicas, o que resultava na falha do fechamento e consequentemente na insuficiência cardíaca congestiva direita, confirmando o diagnóstico da malformação de valva tricúspide, compatíveis com achados descritivos macroscópicos da necropsia. O ecocardiograma também mostrou alterações de forma, tamanho e fluxo alterados que segundo Boon (2011) são achados que complementam o diagnóstico de displasia.

O cão apresentou hidroperitônio, visualizado pela ultrassonografia e compatível com quadro de insuficiência cardíaca direita, devido aumento da pressão hidrostática intravascular, retrograda, dado descrito por Tilley (2006), que explica ainda que animais com quadro de displasia de valva tricúspide pode apresentar todos os sinais de insuficiência cardíaca congestiva direita, como pulso da jugular positivo e hepatomegalia, sinais esses identificados no paciente, além disso, os achados laboratoriais da função renal neste caso pode representar que essas consequências de aumento de pressão hidrostática venham causar lesões renais secundarias.

No exame radiográfico, foi observado alterações compatíveis com cardiopatia, como aumento atrioventricular direito, conhecido na radiografia por padrão “D” invertido, que ao sofrer sobrecarga de volume, pela insuficiência valva, sofreu remodelamento. O acúmulo retrógrado do sangue levou ao extravasamento de líquido e consequentemente efusão pleural, alteração observada por (Roura 1998), em seu relato. Foi observado também sinais de edema pulmonar, o que pode significar que o lado esquerdo do coração já estava começando a ter consequências secundarias a insuficiência cardíaca direita.

Através do exame eletrocardiográfico, observou-se aumento de profundidade da onda S, sugerindo sobrecarga ventricular direita. Nessa alteração em complexo QRS também podem ser observadas arritmias atriais, no entanto, nesse paciente o ritmo foi de taquicardia sinusal regular e sinais de hipercalemia resultados condizentes com os achados laboratoriais que

comprovam que o exame eletrocardiográfico pode ser utilizado como exame complementar nessas patologias.

Conforme citado na literatura por Yoama (2012), a maioria dos cães afetados são jovens, de raça pura, de grande porte, com destaque para as raças Labrador, Golden e Pastor alemão, entretanto, esse paciente era sem raça definida e de médio porte, portanto, essa informação contradiz o que foi observado nesse relato. Outro ponto a ser considerado é que o paciente do caso relatado pertencia a uma ninhada, fato esse que deveria ser considerado para a avaliação clínica desses familiares na investigação dessa doença congênita.

É importante discutir que existem poucos estudos e dados sobre a percentagem de filhotes que nascem com algum tipo de malformação congênita e também correlação hereditária. Segundo Prats, essa porcentagem de malformações varia entre 1 a 2% sendo que algumas delas são detectadas de imediato, mas outras não se manifestam até vários dias ou semanas de vida. Em um estudo retrospectivo realizado na Itália, por Oliveira (2011) de 4480 cães com doenças cardíacas, 976 animais tinham cardiopatia congênita (21,7%). Destes, apenas 35 apresentaram displasia da válvula tricúspide (3,1%). No Brasil a frequência desta afecção não é conhecida, podendo haver variação na incidência e nas raças, mas acometidas de acordo com cada região (SOUSA et al., 2006).

A grande maioria dos diagnósticos da displasia valvar de tricúspide na medicina veterinária ainda são através de achados post-mortem, o que revela a dificuldade no diagnóstico de forma precoce através do exame clínico. De forma geral, os achados da necropsia conferem áreas de necrose isquêmica em músculos papilares, folhetos valvares espessados e banda de tecido cicatricial na parede do átrio, sendo consequência do jato de regurgitação. Aumento de espessura da parede ventricular e cordas tendíneas curtas podem ser visualizados macroscopicamente, alterações essas visualizadas no presente caso. (PIKULA 2005).

O prognóstico dessa enfermidade vária conforme os sinais clínicos vão se manifestando e o tratamento iniciado de forma precoce e assertivo representa grande significado no prognóstico desses casos. (GIAMBERTI, 2014). O paciente desse relato, devido às condições financeiras, não recebeu nenhuma terapia de suporte para o tratamento da doença cardíaca e veio a óbito após 36 horas após o diagnóstico.

Embora não exista tratamento preventivo antes do início dos sinais clínicos, conforme citado na literatura por Beijerink 2017, a terapia que deve ser utilizada é, basicamente, medicamentosa, com objetivos principais de aumentar a sobrevida e melhorar a qualidade de vida e consiste no uso de fármacos inibidores da enzima conversora de angiotensina (IECA), na tentativa de prevenir a progressão da insuficiência cardíaca congestiva. E diuréticos, que

atuam no controle do hidroperitônio, no entanto, a maioria dos casos requer abdominocentese de longo prazo. Dietas com baixo teor de sódio e cardíacas também são usadas para o tratamento. Com base nos sinais de insuficiência cardíaca congestiva, o tratamento paliativo teria sido a melhor opção. O eletrocardiograma detecta padrões anormais de ritmo no coração, as radiografias torácicas avaliam o formato do coração e sinais de efusão pleural e o ultrassom confirma a ascite. As ferramentas diagnósticas modernas permitem o diagnóstico precoce que permite o início imediato de tratamentos eficazes.

5 CONSIDERAÇÕES FINAIS

A displasia da válvula tricúspide é considerada uma malformação cardíaca congênita desenvolvida ainda no período embrionário e que é pouco descrita na medicina veterinária. O conhecimento clinico das alterações cardíacas somado aos exames complementares são imprescindíveis para o diagnóstico. Portanto, confirmou-se a importância de uma boa anamnese, um exame físico detalhado e a empregabilidade de exames complementares de imagem, principalmente do exame ecocardiográfico para o diagnóstico. A terapia quando não utilizada de forma precoce, gera uma diminuição de sobrevida e aumenta as consequências secundarias da doença tornado o prognóstico desfavorável.

REFERÊNCIAS

ÁLVAREZ-GARCIA, G. Identificación y caracterización de antígenos de Neospora caninum con interés inmunodiagnóstico en bovinos. 2003. 301f. **Tese** (Doutorado em Veterinária) – Facultad de Veterinaria, Universidad Complutense de Madrid, Madrid, 2003.

ÁLVAREZ-GARCIA, G.; PEREIRA-BUENO, J.; GÓMESBAUTISTA, M.; ORTEGA-MORA, L.M. Pattern of recognition of Neospora caninum tachyzoite antigens by naturally infected pregnant cattle and aborted foetuses. **Veterinary Parasitology,** v. 107, n. 1-2, p. 15-27, 2002.

ARAI, Y.; PULVERS, J. N.; HAFFNER, C.; SCHILLING, B.; NÜSSLEIN, I.; CALEGARI, F.; HUTTNERA, W. B. Neural stem and progenitor cells shorten S-phase on commitment to neuron production. **Nat Commun.,** v. 2, n. 154, 2011.

BOON, J. A. **Veterinary Echocardiography**. 2a ed. Oxford: Wiley-Blackwell, 2011. 480p.

BONAGURA, J. D. **Congenital heart diseases**. In: ETTINGER, S.J. Textbook of veterinary internal medicine. 3.ed. Philadelphia, W.B. Saunders, 1989.

BORGES, O. M. M.; ARAÚJO, S. B.; AZEVEDO, S. S.; TANIKAWA, A.; SANTANA, V. L. de.; SILVA, R. M. N.; SOUZA, E. A. P. Estudo clínico e de fatores de risco associados às alterações cardiovasculares em cães. **Pesq. Vet. Bras.,** v. 36, n. 11, p. 1095-1100, 2016.

CARVALHO, L. M. M.; SOUSA, A. L.; ANDRADE, P. H. E.; GUERRA, P. C.; ALVES, F. R. Morfometria cardíaca externa em cães adultos. **Revista Pesquisa em Foco,** v. 10, n. 2, p. 47-51, 2002.

CARVALHO, R. G.; KRICHENKO, A.; GIUBLIN, P.; VARELA, A.; AMORIN, M. J.; BUENO, R. L.; LOURES, D. R. R. Transplante heterotópico do coração sem auxílio da circulação extracorpórea: estudo experimental em cães. **Revista Brasileira de Cirúrgia Cardiovascular,** v. 1, n. 2, p. 49-56, 1986.

ETTINGER, S. J.; FELDMAN, E. C. **Textbook of Veterinary Internal Medicine Expert Consult**. Saunders; 8th ed. Edição. 2016.

ETTINGER, S. J.; FELDMAN, E. C. **Tratado de medicina interna veterinária**: doenças do cão e do gato. 5. ed. - Rio de Janeiro: Guanabara Koogan, 2004.

GABAY, A. **Radiologia Cardiovascular**. In: BELERENIAN, G.; CAMACHO, A. A.; MUCHA, C. J. Afecções Cardiovasculares em Pequenos Animais. São Caetano do Sul: Editora Interbook, 2003.

GARCIA, S. M. L. de.; FERNÁNDEZ, C. G. **Embriologia**. 3 ed. ArtMed, Porto Alegre, 2012.

GIAMBERTI, A.; CHESSA, M. (orgs). **O Tricúspide Válvula Congênita**: Doença cardíaca. Springer-Verlag, Italia, 2014.

GREGORI, T.; GOMEZ. O. P.; QUINTAVALLA. F.; MAVROPOULOU. A.; QUINTAVALLA. C. Congenital heart defects in dogs: A double retrospective study on cases from university of Parma and university of zaragoza. **Annali della facoltà di Medicina Veterinaria, Università di Parma,** v. 28, n. 20, p. 79-90, 2008.

KUMAR, V. V. **Robbins & Cotran Patologia - Bases Patológicas das Doenças**. EN Guanabara Koogan; Com Pin edição, 2016.

LARSSON, M. H. A.; PEREIRA, L.; KOGIKA, M. M.; CROCHIK, S. da S.; ABDUCH, M. C.; NARDI, C. F. C. de. Displasia de tricúspide associada à anomalia de Ebstein em cão: relato de caso. **Braz. J. vet. Res. anim. Sci. São Paulo,** v. 33, p. 302-304, 1996.

MACDONALD, J. M.; BEACH, M. G.; PORPIGLIA, E.; SHEEHAN, A. E.; WATTS, R. J.; FREEMAN, M. R. The Drosophila cell corpse engulfment receptor Draper mediates glial clearance of severed axons. **Neuron,** v. 50, n. 6, p. 869-881, 2006.

MCGAVIN M. D.; ZACHARY J. F. **Bases da Patologia em Veterinária**. 5 ed. São Paulo: Elsevier Editora, 2013.

McGAVIN, M. D.; ZACHARY, J. F**. Bases da Patologia em veterinária**. 5 ed. Rio de Janeiro: Elsevier, 2013.

MILLER M.; VAN VLEET J. F.; GAL A. **Sistema cardiovascular**. In: Bases da Patologia em Veterinária. 5ª ed. Elsevier, Rio de Janeiro, 2013.

MUZZI, R. A. L.; MUZZI, L. A. L.; ARAÚJO, R. B.; PENA, J. L. B.; NOGUEIRA, R. B. Echodopplercardiographic diagnostic of mitral chronic valvular fibrosis in dog. **Arq. bras. med. vet. Zootec.,** v. 51, n. 6, p. 547-50, 1999.

MYERS, S. S.; ZANOBETTI, A.; KLOOG, I.; HUYBERS, P.; LEAKEY, A. D.; BLOOM, A. J.; et al. Increasing CO2threatens human nutrition. **Nature,** v. 510, n. 7503, p. 139–142, 2014.

OCARINO N. M.; PAIXÃO T. A.; CARVALHO E. C. Q.; GIMENO E. J. **Sistema Cardiovascular**. In: Patologia Veterinária. 2ª ed. Roca, Rio de Janeiro, 2016.

OLIVEIRA P.; DOMENECH O.; SILVA J.; VANNINI S.; BUSSADORI R.; BUSSADORI, C. Retrospective review of congenital heart disease in 976 dogs. **J. Vet. Intern. Med.,** v. 25, n. 3, p. 477-483, 2011.

PETRUS, L. C. **Abordagem prática do tratamento da ICC em cães**. Boletim Pet, v. 3, 2019.

PIKULA, J.; PIKULOVA, J.; BANDOUCHOVA, H.; KOHOUT, P.; NAJMAN, K.; TICHY, F.; TREML, F. Estenose subaórtica e displasia mitral em três cachorros Black Russian Terrier. **Veterinária, Médico - Checo,** v. 50, n. 7, p. 321–326 2005.

RADOSTITIS, O. M.; GAY, C. C.; HINCHCLIFF, K.W. et al. **Veterinary Medicine**. 10 ed. St. Louis: SAUNDERS, 2007.

ROBINSON W. F.; ROBINSON N. A. 2016. **Cardiovascular system**. In: Pathology of Domestic Animals. v. 3. 6th ed. Elsevier, St Louis, 2016.

SALADIN, K. S. **Anatomy and physiology: the unity of form and function**. 3rd ed. Columbus, USA: McGraw-Hill Higher Education, 2003.

SANTOS, R. de L.; ALESSI, A. C. **Patologia Veterinária**. 2 ed. Roca, 2016.

SINOWATZ, F. **Teratology**. In: HYTELL. P.; SINOWATZ. F.; VEJLSTEL, D. M. Essentials of Domestic Animals Embriology. Philadelphia: WB Saunders Co, p. 338-382, 2010.

STRICKLAND, K. N.; OYAMA, M. A. **Congenital heart disease**. In: Smith FWK, Tilley LP, Oyama MA, Sleper MM. Manual of canine and feline cardiology. 5. ed. St Louis: Elsevier, 2016.

SZABO, K. T. **Congenital malformations in laboratory and farms animals**. San Diego: Academic Press, 1989.

TILLEY, L. P.; SMITH, JR. F. W. K. **Síndrome Braquicefálica das Vias Aéreas**. In: Consulta Veterinária em 5 Minutos espécies canina e felina, Barueri, SP, Manole, 2008.

TILLEY, L. P.; GOODWIN, J. **Livro Manual de Cardiologia para Cães e Gatos**. 3 ed. Roca, 2002.